ASSOCIATION FRANÇAISE

POUR

L'ÉTUDE DU CANCER

RECONNUE D'UTILITÉ PUBLIQUE

(Décret présidentiel du 12 juillet 1918)

SEANCE DU LUNDI 14 MARS 1932

SOMMAIRE

Assemblée générale annuelle..... 155

Chastenet de Gery (P.) et Laborde (Simone). — Le diagnostic de l'étendue des lésions dans le cancer de l'utérus..... 163

Lardennois (G.), Leroux (R.) et Perrot (M.). — Recherches sur le pronostic post-opératoire des cancers du sein..... 170

Leroux (R.) et Perrot (M.). — Etude anatomo-clinique des cancers du sein. Recherches sur l'influence de la radiothérapie post-opératoire..... 204

Rubens-Duval (H.). — Quelques observations de cancer du corps thyroïde traités par la protéinothérapie spécifique..... 215

Thomas (L.). — Rhabdomyome chez un flet 225

ASSEMBLÉE GÉNÉRALE ANNUELLE

Présidence de M. A. Brault, *vice-président*

L'Assemblée générale est ouverte à 17 heures.

M. le Président donne la parole à M. le Secrétaire pour la lecture du compte rendu financier.

Compte rendu financier à la Vingtième Assemblée générale du 14 Mars 1932

MES CHERS COLLÈGUES,

J'ai l'honneur de vous présenter dans le tableau ci-dessous, le résumé des recettes et des dépenses effectuées depuis la précédente Assemblée jusqu'au 10 mars 1932 :

RECETTES			DÉPENSES		
Reprise du solde des recettes au 10 mars 1931		37.321 66	Ajouté fonds de réserve 50 fr. rente française 4 0/0 1918, nominative, jouissance du 16 janvier 1931		1.301 35
Cotisations recouvrées :			Subvention aux laboratoires de MM.		
Ex-1929 : 1	50		Delbet	2.000 »	
Ex-1930 : 3	150		Roussy	2.000 »	
Ex-1931 : 246	12.300		Oberling	2.000 »	
Ex-1931 : 1 donateur	100		Mawas	2.000 »	
Ex-1931 : 2 cotisat. assoc.	20		Thomas	1.000 »	
Ex-1932 : 21 cotisations	1.050		Peyron	1.500 »	
Ex-1932 : (Supplém. cotisat.)	20		Total	10.500 »	10.500 »
Ex-1932 : acompte sur cotis.	40		Facture Wendling (reliure)		611 35
	13.730 »		Frais de Secrétariat général		700
Compte de MM. Masson et Cie :			Frais de Secrétariat		900
Bulletin (abonements et vente au numéro, annonces, remboursement extraits supplémentaires par les auteurs)		52.519 20	*Compte de MM. Masson et Cie*		
			Impressions, papiers, illustrations, brochages, frais d'expédition, frais d'exploitation, sommes dues par la Société Anatomique de Bucarest non réglées, frais divers		76.419 30
Revenu de 15 obligations au porteur, 4,50 0/0. Caisse autonome d'amortissement		675 »	Timbrage de reçus		100
Revenus du fonds de réserve		11.619 »	Frais d'affranchissement, recouvrements postaux, acquits, timbres chèques étrangers, mandats en retour, surtaxes, etc.		527 50
Intérêts sur dépôts en banque au 31 décembre 1931		887 67	Timbre récépissé de dépôt en banque		3 60
			Commission de compte de banque		120 73
			Impôts sur intérêts de banque au 31 décembre 1931		142 03
			Total des Dépenses		91.325 86
			Excédent des Recettes		25.426 67
Total des Recettes		116.752 53	Total égal		116.752 53

Les recettes inemployées s'élèvent donc à		25.426 67
A cette somme s'ajoutera, s'il vous convient, le produit de la négociation possible, au cours de l'exercice de 15 obligations au porteur de 4,5 % de la Caisse autonome d'amortissement, émises à fr. 935, d'un capital nominal de fr. 1.000 et d'une valeur à ce jour d'environ		15.135 »
et le revenu de ces obligations (fr. 675) pour le cas où vous n'estimeriez pas nécessaire la négociation au cours de l'exercice		mémoire
soit		40.561 67
D'où il faut déduire, conformément à nos Statuts :		
1° La somme de fr. 142,60..... reliquat non employé provenant du précédent exercice.	142 60	
2° La somme de fr. 1.161,90 ..... représentant 1/10 des revenus de l'exercice 1931, soit au total la somme de... à ajouter au fonds de réserve.	1.161 90 1.304 50	1.304 50
Il restera alors au crédit de notre Association...		39.257 17
A cette somme s'ajouteront les revenus du fonds de réserve pour les échéances d'avril 1932 à janvier 1933, inclus, soit		11.619 »
sans préjudice du revenu des sommes à employer et du montant des cotisations à recouvrer		mémoire
C'est donc, sauf mémoire, la somme de..... qui demeurera disponible pour couvrir les dépenses de l'exercice 1932.		50.876 17

Demeurent impayées : 3 cotisations pour l'exercice 1928, 7 cotisations pour l'exercice 1929, 9 cotisations pour l'exercice 1930, et 20 cotisations pour l'exercice 1931.

Notre fonds de réserve est actuellement constitué par les titres ci-après déposés sous le dossier de notre Association chez MM. de Rothschild Frères :

10.115 fr. de Rente Française 3 % nominative.
665 fr. — — 4 % 1918 nominative.
354 fr. — — 6 % 1920 nominative.
215 fr. — — 5 % 1920 amortiss. nomin.
60 fr. — — 6 % 1927 amortissable.
210 fr. — — 6 % 1927 amortiss. nomin.

sans préjudice de 15 obligations au porteur, 4,50 % de la Caisse autonome d'amortissement qu'il vous sera loisible de négocier immédiatement en cas de besoin.

(Le compte rendu financier, mis aux voix, est approuvé à l'unanimité des membres présents).

Bulletin. — Membres

Nous avons publié en 1931 sensiblement le même nombre de feuilles qu'en 1930 ; mais moins de figures et aucune planche en couleurs. La Société anatomique roumaine pour l'Etude du Cancer a renoncé à faire paraître dans notre *Bulletin* les comptes rendus de ses séances.

Les chiffres d'exploitation sont moins forts que pour 1930 : malheureusement, si les dépenses ont diminué, les recettes ont baissé plus encore. Au total, l'édition du *Bulletin* se solde par un déficit, chez l'Editeur, de 23.900 fr. au lieu de 15.900 l'année dernière, déficit dont les causes sont notamment le fléchissement des abonnements à l'étranger (— 3.250) la diminution des ventes au numéro et volumes (— 2.700), et un manque à payer par Bucarest pour 1930. — Parmi nos recettes, le seul poste qui ait marqué un excédent, par rapport à l'année précédente, est celui des annonces (+ 2.500).

Le nombre des abonnés (338) a diminué de 39, dont 33 étrangers ; le nombre des membres recevant le *Bulletin* est resté le même (294) ; le nombre des services gratuits et des échanges a été de 126, en augmentation de 2. — Le nombre total des services s'est abaissé de 795 à 758. — Le tirage du *Bulletin* a été ramené de 1.000 à 950.

Ont été nommés, depuis la dernière Assemblée générale : 5 membres titulaires et 6 correspondants, ce qui porte le nombre des titulaires à 150 (limite statutaire) et celui des correspondants à 146, compte tenu de deux démissions et d'un décès.

Avec 13 membres d'honneur, 1 membre bienfaiteur, 5 donateurs et 2 associés, l'Association française pour l'Etude du Cancer compte ce jour un effectif de 317 membres.

Illustration du Bulletin. — Subventions

Malgré une diminution de nos disponibilités, pour 1932, de 12.500 francs par rapport à l'année précédente, le Bureau est d'avis de laisser toute liberté aux auteurs pour la publication de figures, de les engager même à proposer des planches en couleurs, dont il n'a été demandé aucune en 1931.

La question des subventions annuelles à fournir à des Laboratoires est réservée ; elle sera examinée par la Commission de Travail et de Recherches.

Elections

M. le Secrétaire donne lecture d'une lettre de M. le Professeur Pierre Delbet, actuellement loin de Paris. M. Pierre Delbet demande d'une manière formelle à ses collègues de lui donner un successeur dans ses fonctions de Président.

Conseil d'Administration. — Les membres sortants et rééligibles pour le renouvellement annuel d'un quart du Conseil, sont : MM. Brault, Béclère, Leroux, Lion, Roussy.

Le Bureau propose leur réélection, et la nomination de M. Léon Bérard, en remplacement de M. Roger.

(A l'unanimité, l'Assemblée vote la réélection des membres sortants et élit M. Bérard membre du Conseil).

Commission permanente de Travail et de Recherches. — Les membres sortants et rééligibles pour le renouvellement annuel d'un tiers de la Commission permanente, sont : MM. Chevassu, Darier, Petit (G.).

Le Bureau propose leur réélection et la nomination de M. L. Bérard (Lyon), en remplacement de M. Pierre Marie.

(A l'unanimité, l'Assemblée générale vote la réélection des membres sortants et nomme M. Bérard membre de la Commission permanente de Travail et de Recherches).

Bureau de l'Association. — Arrivé au terme de son mandat biennal, le Bureau doit être renouvelé.

Le scrutin secret a donné les résultats suivants : tous les suffrages exprimés indiquent la liste proposée par le Conseil d'Administration :

Président : M. Albert Brault.
Vice-président : M. Léon Bérard.
Secrétaire général : M. G. Roussy.
Secrétaire : M. A. Herrenschmidt.
Trésorier : M. Henri de Rothschild.
Archiviste : Mme Simone Laborde.

Ce Bureau est installé dans ses fonctions pour une période de deux ans.

Allocution de M. le Président

MESSIEURS,

Ainsi que vient de vous l'exposer notre Secrétaire général, nous avons l'intention de modifier notre organisation intérieure en faisant appel aux membres les plus éminents des Centres anticancéreux de Paris et de province. Pour marquer ce changement, nous avons fait figurer, cette année, sur la liste de renouvellement du Bureau, le nom du professeur Léon Bérard de Lyon, que vous venez d'élire à l'unanimité vice-président de notre Association. De même pour répondre au désir exprimé à plusieurs reprises par un certain nombre d'entre vous, nous avons pensé qu'il pourrait être avantageux d'assigner à la présidence une durée plus limitée. Cette modification à notre règlement permettrait de nous assurer la collaboration de ceux de nos collègues que leur réputation scientifique désignerait à vos suffrages.

Je ne voudrais pas aborder l'ordre du jour de cette séance sans vous rappeler le rôle prépondérant que Pierre Delbet a tenu dans la formation et le fonctionnement de notre Association pour la conduire à l'état où elle se trouve aujourd'hui.

Vous savez que l'idée première de la fondation d'une Société exclusivement consacrée à l'étude du Cancer revient à Poirier qui, grâce à la libéralité d'Henri de Rothschild a pu en assurer les débuts. Ce projet était à peine en voie d'exécution que Poirier fut atteint d'une tumeur inopérable. Très informé sur la nature cancéreuse de cette affection et sans espoir d'en guérir, Poirier pria Pierre Delbet de le remplacer.

Après avoir été secrétaire général, sous la présidence de Bouchard, Pierre Delbet devint vice-président, puis président, pendant une période de 14 ans. Ainsi pendant 25 ans environ, il assura la marche régulière et le développement de notre Association.

Vous apprécierez, Messieurs, le mérite d'un pareil effort. Entre temps, et pour conserver notre indépendance, Pierre Delbet fit écarter le projet d'une Association internationale, mal élaboré d'ailleurs. Puis après plusieurs années de démarches, il réussit à faire décréter notre Association d'utilité publique. Tels sont ses principaux titres à notre reconnaissance.

Je me contenterai de résumer en quelques mots ce que fut la direction scientifique imprimée par Delbet à toutes nos réunions. Chaque séance était précédée de démonstrations techniques auxquelles il assistait toujours ; il les considérait comme indispensables. Vous savez avec quelle autorité il présidait et avec quelle clarté il excellait à résumer les discussions sur les matières les plus diverses.

Nous comprenons alors le succès qu'il obtint au Congrès du Cancer tenu à Strasbourg en 1923 dont la belle ordonnance fut l'œuvre de notre secrétaire général. Dans son allocution, Pierre Delbet se montra très rassuré sur l'avenir de notre Association. « Quand j'envisage, disait-il, les admirables progrès réalisés dans ces dernières années, je ne puis m'empêcher de penser que nous sommes à un grand moment de l'histoire du cancer. »

Neuf ans à peine nous séparent de l'époque où cette déclaration a été faite. Les événements n'en ont pas affaibli la portée. Dans toutes les branches concernant l'étude du cancer, les acquisitions nouvelles sont de grande valeur. Nous avons la satisfaction de le constater, ce qui justifie notre confiance dans les résultats à venir.

L'ordre du jour étant épuisé, l'Assemblée générale est levée à 17 h. 30.

Séance

PRÉSIDENCE DE M. A. BRAULT

Correspondance

La correspondance comprend : une lettre de candidature de M. le Dr G. Tisserand, de Besançon, au titre de membre correspondant ;

— la Collection des années 1930 et 1931 du journal « Pagine Sanitarie », journal italien consacré à la cancérologie, édité à Naples sous la direction du professeur Domenico Enea (via Tommaso Caravita, 6, Napoli) ;

— San Francisco Cancer Survey. Seventh preliminary report, par F.-L. Hoffman ; et un travail du même auteur intitulé : « Cancer in the North American Negro ».

Séance de Mai

Le troisième lundi du mois de mai coïncidant avec le lundi de Pentecôte (16 mai), la séance sera reportée au lundi 23 mai.

Le diagnostic de l'étendue des lésions dans le cancer de l'uterus

PAR

P. CHASTENET de GERY et Simone LABORDE

Nous venons d'observer récemment, au Centre anti-cancéreux de la Banlieue parisienne, plusieurs cas de cancers utérins qui montrent avec une particulière netteté combien il est difficile, par la seule exploration clinique, de déterminer l'étendue des lésions néoplasiques. Sans doute n'y a-t-il rien de nouveau dans la constatation de cette incertitude fréquente touchant l'un des éléments les plus importants sur lesquels se basent le pronostic et le traitement des cancers, surtout quand il s'agit d'un cancer profond. Mais si l'on songe que, dans le cancer utérin en particulier, les résultats de la curiethérapie sont jugés, pour une part, en fonction du stade d'extension anatomique de l'affection, tel que permettent de l'établir les constatations objectives de l'examen, on voudra bien admettre sans doute l'intérêt qu'il y a à rappeler, à l'aide de quelques observations typiques, la fragilité de notre méthode d'exploration clinique et de nos classifications. Ainsi se comprennent mieux les résultats inattendus et décevants du traitement de cancers auxquels on a donné un bon numéro parce qu'en dehors du pronostic tiré de leur structure, ils paraissaient encore bien limités.

Puis à un point de vue plus général, la diversité des modes d'extension de tumeurs malignes en apparence analogues et qui reste encore souvent inexplicable, est utile à mettre en évidence, surtout si ces modes d'extension revêtent un aspect un peu inusité.

Nous avons choisi deux observations de cancers malpighiens qui nous ont paru particulièrement démonstratives à cet égard.

Au Centre anti-cancéreux de Villejuif, le principe adopté depuis longtemps, qui dirige notre thérapeutique des cancers utérins est de soumettre à la curiethérapie les cancers malpi-

ghiens et de pratiquer l'exérèse chirurgicale des cancers glandulaires. Mais ce principe, comme bien on en pense, n'est pas absolu. Il souffre toutes les dérogations que commandent des contingences diverses. Ce n'est pas notre but aujourd'hui d'énumérer et d'analyser ces contingences. Nous devions donner ces explications préalables simplement parce qu'elles font comprendre pourquoi ces deux cancers malpighiens de l'utérus ont été opérés et comment il nous a été possible, pièces en mains, de comparer la forme et l'extension anatomique des néoplasmes à leurs signes cliniques.

I. — La première observation concerne une femme de 57 ans, Caroline N..., lingère, qui est venue consulter et a été admise dans le service du centre anticancéreux, le 6 janvier 1932, pour des métrorragies.

Elle a eu ses premières règles à 16 ans et sa ménopause à 51 ans. Ses règles ont toujours été régulières et indolores. Elle n'a eu aucune grossesse.

La seule maladie à relever dans ses antécédents est une fièvre typhoïde à l'âge de 14 ans. Depuis, à part une constipation habituelle, mais ne s'accompagnant d'aucun trouble digestif, sa santé a été constamment bonne.

L'affection présente a débuté en mars 1930 et elle s'est manifestée à peu près uniquement par des pertes, tantôt de sang pur, tantôt d' « eau rousse », d'ailleurs assez peu abondantes. Dans les deux ou trois mois qui ont précédé son entrée à l'hôpital, elle a un peu maigri et s'est sentie fatiguée en même temps qu'elle éprouvait une pesanteur douloureuse dans la région lombo-sacrée.

Il faut noter qu'en mars 1931, elle a fait un court séjour à l'hôpital de Fontainebleau où elle aurait subi, sous anesthésie générale, un examen gynécologique qui n'aurait pas donné de résultats positifs, du moins qui n'aurait été suivi d'aucun traitement.

L'examen de cette malade à son arrivée au centre de Villejuif donnait les renseignements suivants :

Il s'agit d'une femme de complexion délicate, maigre et pâle, qui ne présente aucun trouble morbide apparent, sauf dans la sphère génitale. Encore les signes fournis par l'exploration de l'appareil utéro-annexiel sont-ils aussi réduits que possible et plutôt négatifs.

Le ventre ne montre rien d'anormal au palper. On sent par le toucher un col petit et fermé et par le double palper un corps utérin nettement augmenté de volume, un peu mou, pourvu d'une mobilité à peu près normale et des culs-de-sac vaginaux dépressibles qui semblent libres.

Le diagnostic le plus vraisemblable paraît être celui de cancer du corps utérin.

Le 11 janvier, l'hystérométrie indique un utérus plutôt petit et en rétrodéviation légère. On pratique un curettage biopsique après dilatation aux bougies.

L'examen histologique des produits de curettage donne le diagnostic exact ; il s'agit d'un épithélioma malpighien intermédiaire intra-cervical, probablement haut placé et en tout cas, dont on ne peut pas fixer la limite supérieure.

Après quelques hésitations, au sujet du mode de traitement à appliquer à cette forme de cancer, nous avons pensé que le siège certainement élevé de la lésion devait faire pencher la balance en faveur du traitement opératoire.

Il n'y avait aucune contre-indication tirée de l'état général de la malade. En particulier, le taux de l'urée sanguine était de 0,20 cgr., tout à fait normal.

L'opération a été pratiquée le 25 janvier sous anesthésie à l'éther. On va voir les lésions inattendues et curieuses qu'elle a révélées.

Le ventre ayant été ouvert par laparotomie médiane sous-ombilicale, on constate aussitôt que la cavité pelvienne est entièrement occupée par un bloc de viscères soudés les uns aux autres et dans lequel on reconnaît tant bien que mal la vessie et l'épiploon d'abord, au-dessous l'iléo-cæcum, puis une autre anse iléale, et plus bas encore l'utérus et ses annexes devinés et sentis, mais tout à fait invisibles.

La première impression est qu'il n'y a rien à faire, sinon de refermer l'abdomen. Mais le bloc viscéral, s'il adhère à la paroi droite du bassin, est séparé de la paroi gauche par un étroit espace libre qui donne accès à deux doigts jusque dans le Douglas. En outre, les adhérences de la masse à droite sont relativement lâches et peuvent être clivées sans trop de peine, si bien qu'on arrive à faire le tour des segments intestinaux et de l'épiploon qui sont venus se coller étroitement à l'utérus et à la vessie. Enfin il n'y a pas d'adénopathie perceptible. Ainsi l'cxérèse des organes malades est réalisable et cette intervention, quoique importante, techniquement pénible et certainement grave, n'est pas illogique ni sûrement vouée à l'échec.

L'opération se déroule de la manière suivante :

Ligature et section de l'épiploon. Décollement de la vessie maintenue en avant par un écarteur. Le fond cæcal et une anse grêle, qui font absolument corps avec l'utérus, en sont séparés au bistouri. L'utérus globuleux, mais plutôt petit, apparaît ainsi que les trompes et les ovaires qui paraissent sains. L'anse grêle et le cæcum maintenant libérés sont cartonneux, épaissis, indurés, manifestement malades. On résèque d'abord l'anse iléale qui est à 1 m. 50 environ du cæcum, sur 6 à 8 centimètres, et la continuité de l'intestin est rétablie par anastomose termino-terminale. L'iléo-cæcum est ensuite largement réséqué à son tour et la réparation est ici obtenue par fermeture des deux bouts et anastomose latéro-latérale de l'iléon et du côlon

ascendant. Après quoi, on procède à une hystérectomie totale qui n'offre aucune difficulté, mais au cours de laquelle il se produit une déhiscence du bord gauche de l'utérus, au niveau de l'isthme. Cet incident, qui montre l'importance de l'envahissement pariétal par le néoplasme, amène à reporter aussi loin que possible en dehors la division du paramètre gauche.

Drainage vaginal et abdominal. Péritonisation pelvienne. Fermeture pariétale en trois plans. Durée de l'opération : environ 1 h. 3/4.

Nous n'insisterons pas sur les suites opératoires qui ont été relativement simples, du moins pour une intervention de cette importance. Il n'y a pas eu le moindre phénomène de choc opératoire. La première selle a été obtenue le 5e jour. Le drain abdominal a été enlevé le 5e jour ; le drain vaginal le 9e. La cicatrisation abdominale était à peu près complète lorsque le 14e jour, la température étant remontée à 38,8, il a fallu évacuer un abcès abdominal assez haut placé, à pus malodorant et dont la guérison a d'ailleurs été rapide.

La malade serait depuis longtemps rétablie si elle n'achevait en ce moment de guérir une eschare sacrée dont nous n'avons pu empêcher l'apparition malgré tous les soins préventifs qui avaient été donnés à cet égard. Mais elle se lève depuis le début de mars ; son état général est excellent et elle reprend du poids.

II. — La deuxième malade dont nous voulons vous présenter l'histoire, Louise C., est une femme de 43 ans, ménagère, qui est entrée le 23 décembre 1931 au centre anticancéreux de Villejuif pour des métrorragies de plus en plus fréquentes. Elle avait depuis 5 ou 6 ans des pertes glaireuses abondantes. Il y a 8 mois, elle a commencé à perdre du sang en dehors des règles, puis ses métrorragies se sont rapprochées jusqu'à devenir presque continues et elle souffrait dans les régions fessières. Dans le même temps, son état général s'altérait ; elle perdait l'appétit et maigrissait de 11 kgrs en 8 mois.

Elle a consulté d'abord à l'hôpital St-Louis où des cautérisations au néophilos lui ont été faites sans amener aucune amélioration. Finalement, un des médecins auxquels elle s'est adressée, pensant qu'il s'agissait d'une lésion maligne, l'a dirigée sur le centre anticancéreux.

Ses antécédents comportent six grossesses dont quatre accouchements à terme et deux fausses couches. Un des enfants est mort de rougeole à trois ans, les autres sont vivants et bien portants. Le dernier accouchement date de 10 ans ; il a été suivi d'une affection pleuro-pulmonaire avec hémoptysie qui semble avoir duré un ou deux ans et avoir guéri sans laisser de troubles appréciables.

L'examen gynécologique montre un gros col entr'ouvert dont la lèvre postérieure est un peu irrégulière et légèrement bourgeonnante et un corps utérin volumineux dévié à gauche, mobile, mais très dou-

loureux au palper, ainsi que le cul-de-sac vaginal gauche ; les paramètres paraissent cependant libres.

Une biopsie pratiquée sur le petit bourgeon que porte l'orifice cervical permet d'identifier la lésion qui est un épithélioma malpighien du type spino-cellulaire.

On constate, d'autre part, dans la région sous-maxillaire droite, la présence d'un ganglion du volume d'un œuf de pigeon, légèrement douloureux, apparu il y a deux mois, et que n'explique pas l'état de la bouche ou des dents. La biopsie de ce ganglion suspect, pratiquée le 13 janvier, indique qu'il s'agit d'une adénite chronique probablement tuberculeuse.

En raison de l'état général de la malade qui semble plutôt déficient et de ses antécédents pulmonaires, une radiographie du thorax est pratiquée. Elle fait découvrir au sommet droit une petite caverne d'un diamètre égal à celui d'une pièce de un franc, à coque épaisse, et qui est le reliquat d'une tuberculose vraisemblablement éteinte. Le cœur est normal.

Dans ce cas encore, le meilleur mode de traitement est assez difficile à déterminer. Le cancer du col, autant qu'on peut en juger cliniquement, est encore bien limité. C'est une bonne forme quant au degré de son extension, mais le corps est gros et il est douloureux, ainsi que la région para-utérine gauche ; on peut se demander si ces symptômes ne traduisent pas un certain degré d'infection utéro-salpingienne capable de rendre l'application du radium plus dangereuse que l'hystérectomie. Interprétant les choses dans ce sens, nous décidons d'opérer la malade.

La laparotomie est faite le 27 janvier 1932 sous anesthésie générale à l'éther.

On trouve un utérus augmenté de volume d'un tiers environ, mais ayant une forme et un aspect à peu près normaux, des trompes saines et des ovaires légèrement kystiques.

Hystérectomie totale large, mais sans dissection des uretères, sauf dans leur partie terminale. L'opération est simple. Cependant, il se produit ici, comme chez la précédente malade, au moment où on tire sur l'utérus pour la section du vagin, une fissure sur le côté gauche du col, au voisinage de l'isthme. Cette friabilité de l'utérus étonne à cause du peu d'importance qu'avait apparemment le cancer. Les tissus péri-utérins semblent tout à fait indemnes de néoplasme. Ils sont un peu œdémateux, mais cette infiltration est vraisemblablement de nature inflammatoire. On draine et on mèche le bassin par le vagin et par l'abdomen avant de refermer la paroi en deux plans.

Les suites opératoires ont été chez cette malade assez mouvementées. Il y a eu une suppuration abondante et fétide par le vagin et par la plaie abdominale qui s'est largement désunie. La fièvre persistait malgré la mise en œuvre d'une thérapeutique anti-infectieuse très

variée et l'état de la patiente a été grave et inquiétant pendant quelques jours, puis cet orage s'est calmé peu à peu, ne laissant qu'une plaie abdominale, lente à se combler par réunion secondaire.

Nous pouvons maintenant que l'histoire clinique et opératoire de nos deux malades est connue, revenir à l'examen anatomique de leurs lésions.

Dans le premier cas, nous avons à envisager l'utérus et les organes qui lui adhéraient enlevés en même temps que lui.

Macroscopiquement : L'utérus étant ouvert par une coupe sagittale, la muqueuse de la région cervicale paraît normale ; au niveau du corps, la cavité est tout entière obstruée par une tumeur végétante qui a envahi la paroi et l'a presque détruite en certains points.

Les deux segments intestinaux et l'épiploon dans leurs parties adhérentes sont épaissis, indurés, durs, jaunâtres.

Microscopiquement : M. Perrot, qui a été chargé de l'examen histologique, a décrit de la manière suivante les lésions des divers organes :

Utérus. — Le col est normal. Le corps présente une infiltration diffuse du muscle par un épithélioma malpighien intermédiaire assez atypique. Nombreuses mitoses. Très nombreuses monstruosités nucléaires. Certains aspects palissadiques permettent de penser à une métaplasie malpighienne. Stroma très irrégulier dont de vastes plages sont en remaniement inflammatoire aigu intense. Dans la région fundique, l'épithélioma paraît avoir traversé entièrement la musculature.

Epiploon. — Lésions inflammatoires aiguës et anciennes. Pas de métastase épithéliomateuse visible.

Anse grêle. — Lésions inflammatoires de toutes les tuniques avec, en de nombreux points, ulcération de la muqueuse. On note l'abondance des formations nerveuses sympathiques. Lésions inflammatoires aiguës plus accusées de la sous-séreuse avec grande abondance d'éosinophiles. En un point deux ou trois boyaux de cellules épithélioma-teuses.

Cæcum. — On ne trouve sur les larges coupes prélevées que des lésions inflammatoires analogues à celles de l'anse grêle.

Ainsi, nous nous sommes trouvés en présence d'un épithélioma malpighien métaplasique du corps utérin auquel nous aurions donné le numéro 1 de l'échelle de gravité tant sa symptomatologie était rassurante quant à l'importance des lésions et l'opération nous a fait apparaître un cancer très avancé envahissant, à travers la paroi utérine, l'intestin adhérent, certainement inaccessible à la curiethérapie et tout à fait à la limite de

l'opérabilité. C'est certainement là un exemple remarquable et très instructif de cette discordance — qui fait l'objet de notre communication — entre l'étendue réelle des lésions néoplasiques et celle que les données de la clinique avaient fait présumer.

Dans le deuxième cas, nos remarques ne portent que sur l'utérus ; elles n'en méritent pas moins de retenir l'attention.

Nous laissons de côté un petit myome du corps qui expliquait l'hypertrophie de l'organe. Mais ce cancer du col, à peine perceptible par l'examen vaginal, ne se traduisant que par une inégalité un peu bourgeonnante d'une lèvre du museau de tanche, était un épithélioma térébrant, occupant toute la hauteur de la cavité cervicale, ulcérant profondément la paroi et ayant infiltré ou en certains points détruit le muscle dans toute son épaisseur.

L'examen histologique de M. Perrot confirme au reste nettement la constatation macroscopique :

Epithélioma spino-cellulaire à globes cornés infiltrant largement le muscle utérin et arrivant latéralement jusqu'au contact des insertions ligamentaires (la section chirurgicale a été néanmoins faite en tissus sains). Stroma irrégulier, très inflammatoire. Nombreuses cellules géantes macrophagiques.

Là non plus nous ne nous doutions pas du stade auquel était arrivé le cancer avant d'avoir pu, sur la pièce opératoire, en apprécier l'étendue, et si la curiethérapie appliquée à un tel cas avait été suivie d'un échec, nous n'en aurions pas reconnu la vrai cause.

La leçon à tirer de ces faits, certainement plus fréquents qu'on ne le suppose, c'est : 1° qu'il est facile de se tromper quand ayant reconnu un cancer de l'utérus, on en estime l'extension dans l'organe lui-même ou en dehors de ses limites — on peut dire qu'en général on sous-estime cette extension ; — 2° qu'en conséquence, il faut procéder avec beaucoup de minutie dans l'examen clinique pour percevoir les moindres signes susceptibles de donner plus de précision au diagnostic dont il s'agit ; — 3° que, dans les cas où l'on a quelque raison de mettre en doute la limitation apparente des lésions, de soupçonner quelque anomalie touchant la forme et l'extension du cancer, il vaut peut-être mieux faire fléchir la règle dont nous parlions au début, c'est-à-dire préférer à la curiethérapie l'opération qui a alors l'avantage d'être à la fois exploratrice et, le cas échéant, curatrice.

(*Travail du Centre anticancéreux de la Banlieue parisienne. Directeur : G. Roussy.*)

Recherches sur le pronostic post-opératoire des cancers du sein

PAR

G. LARDENNOIS, Roger LEROUX et Maurice PERROT

Nous avons eu l'honneur, au cours de communications antérieures, de présenter à l'Association, au nom de deux d'entre nous, les résultats de nos recherches anatomo-cliniques sur les cancers du sein opérés puis traités par radiothérapie prophylactique.

Nous apportons aujourd'hui un travail semblable concernant des cas de cancers du sein ayant subi l'extirpation chirurgicale seule.

Notre méthode d'investigation a toujours consisté à rassembler tous les tests histologiques que nous pouvions tirer de l'examen des pièces opératoires et à rapprocher les constatations microscopiques de l'évolution clinique des malades.

Pour faciliter l'exposition, nous étudierons ces cas, année par année, comme nous l'avons fait pour la 1re série. Dans les tableaux qui vont suivre, nous avons présenté, parallèlement aux tests histologiques, les données cliniques pré-opératoires telles que : l'âge, l'adénopathie, le degré d'extension. Cette dernière notion est très discutée suivant les auteurs ; nous avons adopté la classification de Steinthal dont les bases sont les suivantes :

Stade I	Tumeur petite ou moyenne. Evolution lente. Absence d'adhérences. Pas d'adénopathie.
Stade II	Croissance assez rapide. Adhérences à la peau. Adénopathie axillaire seulement.

Stade III
- Tumeur volumineuse.
- Adhérences à la peau et aux plans profonds.
- Adénopathie axillaire volumineuse.
- Adénopathie sus-claviculaire.
- Essaimage métastatique.

Enfin, les tableaux de chaque année sont complétés par un exposé schématique des constatations histologiques correspondant à chaque cas.

Nota. — Légendes des tableaux

Nous avons divisé les tableaux en deux parties qui ont trait, la première aux caractéristiques cliniques avec une brève notation du type histologique, la deuxième aux caractéristiques histologiques schématiquement résumées.

1re PARTIE, CLINIQUE

Age : le chiffre donné correspond à l'âge de la malade au moment de l'intervention.

Adénopathies : subdivisées en :

Adénopathie clinique : (0) = absence.
(+) = présence.

Adénopathie histologique : ( ) = pas de ganglions coupés.
(0) = pas de métastase.
(+) = métastase.

2e PARTIE, HISTOLOGIQUE

Cellules : B = cellules basophiles.
E = cellules éosinophiles.
C = cellules claires.
M = malpighiennes.
V = morphologie variable.

Monstruosités nucléaires (Mn) : ( ) = absentes ou très rares.
(+) = en nombre notable.

Mitoses (Mit) : ( ) = mitoses rares.
(+) = quelques mitoses.
(0) = pas de mitoses visibles.

Muci (Mu) : indique dans la première des colonnes la présence de sécrétions muqueuses dans le protoplasme des cellules :
(0) = absence de sécrétion.
(+) = présence de sécrétion.

Stroma : fib = fibreux.
lâc = lâche.

irr = irrégulier.
nec = nécrotique.
sys = systématisé.

Graisse (Gra) : précise le mode d'envahissement du tissu adipeux :
(—) = absence de réaction.
(+) = réaction ou métaplasie.
(+—) = réaction irrégulière.

Muci (mu) : indique la deuxième fois la présence de mucicarminophilie de la trame conjonctive.

Embolies : présence d'embolies dans les vaisseaux lymphatiques (L) ou sanguins (S).

Ganglions : ici sont reportées les caractéristiques histologiques du mode d'envahissement des ganglions.
(—) = absence de réaction de la trame.
(+) = réaction nette de la trame.
(0) = pas de métastase histologique.

Années 1923 et 1924

Etat actuel	Observation	Age	Adénopathie Cli	Adénopathie His	Class. de Steinthal	Histologie	Survie
Mort	LII	43	+	+	Stade II	Type II	4 mois
	LIII	45	0		» I	» I	2 ans 8 mois
	LV	56	+	+	» II	» I A	5 ans
Guérison	LIV	55	0		Stade I	Type I	8 ans
	LVI	48	+		Stade III	» I	7 ans

Observ.	Morpholog.	Cel.	Mit	Ms	Mu	Stroma	Gra	mu	Embol L	Embol S	Gang.
LII . .	At-squirr.	B	++	0	0	Ir., lâche, nec.	±	0	+	+	—
LIII .	Rog-Ros, A.	E	+	0	+	Fibreux, élas.	++	+			
LIV. .	Atypique	B		0	0	Fibreux, péri.	+	0			
LV . .	Rogn., atyp.	C		0	+	Fibreux, élas.	+	+	+	+	+
LVI .	Intra-can.	E		0	+	Fibreux		+			

Nota : Nous avons réuni les cas des années 1923 et 1924 en raison du petit nombre d'observations que nous avons pu réunir pendant cette période.

Parmi les malades mortes, opérées en *1923* et en *1924*, il en est une (obs. LII) pour laquelle la concordance anatomo-clinique est complète.

Les deux autres (obs. LIII et LV) montrent une discordance nette entre la survie et le caractère favorable des tests histologiques. Notons que, pour l'une (obs. LV), pour laquelle le pronostic histologique n'était d'ailleurs pas nettement tranché, la récidive, sous forme de métastase vertébrale éloignée, a été très tardive et que la malade a pu survivre 5 ans.

Les malades restées guéries depuis 7 et 8 ans présentaient toutes les deux une tumeur du type histologique favorable.

Donc, si pour trois cas, nous trouvons une concordance anatomo-clinique, pour deux, nos tests histologiques sont mis en défaut.

Année 1925

Etat actuel	Observation	Age	Adénopathie Cli.	Adénopathie His.	Class. de Steinthal	Histologie	Survie
Mort	LVII	65	+	+	Stade II	Type II	
	LVIII	45			— II	— II	2 ans
	LIX	69	+		— II	— II	9 mois
Guérison	LX	48			Stade ?	Type I	6 ans 5 mois
	LXI	51	+	+	— II	— I	6 ans 1 mois

Observ.	Morphologie	Cel.	Mit.	Mn	Mu	Stroma	Gra.	mu	Embol. L.	Embol. S.	Gang
LVII.	Atypique.	C	+	0	0	Fibreux, élas.	—	0			—
LVIII	Polyaden, at.	E	+	+	0	Lâche.		0			
LIX..	Epidermoïde.	M	++	++	0	Lâche, nécrot.	+	0	+		
LX ..	Intracan, at.	C	+	0	+	Fibreux, élas.	++	+			
LXI..	Intracanali.	B	+	0	+	Fibreux.		+			+

Tous les cas opérés en *1925* présentent une concordance absolue entre le type histologique et l'évolution post-opératoire. Retenons l'observation LVII qui présente une particularité : la malignité histologique nous paraît nettement plus grande au niveau de la métastase ganglionnaire axillaire qu'au niveau de la tumeur primitive. C'est un fait sur lequel Patey et Scarff ont déjà attiré l'attention en 1929, bien qu'ils concluent dans un sens diamétralement opposé. En se basant sur leur classification histologique des tumeurs quant à leur malignité (tirée uniquement de la présence de formations tubulées, d'irrégularités de forme ou de taille des noyaux, et d'hyperchromatophilie) ces auteurs ont étudié les rapports entre la malignité de la tumeur primitive et celle de ses métastases. Ils en ont donné le tableau suivant :

Malignité des métastases : Patey et Scarff

Groupe histologique de la tumeur mammaire	Nombre de cas	Groupe histologique adénopathies		
		même	au dessous	au dessus
Faible malignité I.....	24	24	»	0
Moyenne — II.....	39	28	10	1
Grande — III.....	47	39	8	»
Total.....	110	91	18	1

Pour ces auteurs, donc, il est exceptionnel (1 cas sur 110) que les métastases ganglionnaires soient d'un type histologique paraissant plus malin que la tumeur primitive. Nous pensons au contraire que c'est là un fait relativement fréquent. Cette divergence nous paraît être due à la nature des tests qui sont à la base de la classification. Tout le monde admet, à l'heure actuelle, que les métastases d'une tumeur sont souvent beaucoup plus typiques que la tumeur primitive. Il est par suite fréquent de trouver, dans une métastase, des groupements glanduliformes qui n'existent pas dans la tumeur primitive. Or, pour Patey et Scarff, la présence de formations tubulées est un signe de relative bénignité. De là vient, croyons-nous, l'opinion soutenue par ces auteurs anglais, que les métastases sont fréquemment d'un type histologique plus bénin que la

Année 1926

Etat actuel	Observ.	Age	Adénopathie Cli.	Adénopathie His.	Class. de Steinthal	Histologie	Survie
Mort....	LXII		0		Stade I	Type I	1 an 11 mois
	LXIII		+		» II	» II	2 ans
	LXIV	63	+	+	» II	» II	5 ans
	LXV		+	+	» II	» II	1 an
	LXVI	66	0	0	» I	» II	1 an 10 mois
Récidive	LXVII	58	+	0	Stade I	Type II	5 ans 6 mois
Guérison	LXVIII	48	+	+	Stade II	Type I	5 ans 4 mois
	LXIX	60	0	0	» I	» I	5 ans 4 mois
	LXX	59	0		» I	» I	4 ans 7 mois
	LXXI	77	0		» I	» I	4 ans 3 mois
	LXXII	38	0		» II	» I	4 ans 6 mois
	LXXIII	42	+	0	» II	» II	5 ans
	LXXIV		+	+	» III	» I	4 ans 3 mois

Année 1926

Observ.	Morphologie	Cel	Mit	Mn	Mu	Stroma	Gha	mu	Embol L	Embol S	Gang
LXII...	Intracanali.	C	+	0	+	fibreux.	++	+			
LXIII..	Squirrhe.	B		0	0	irr. lâc péri.	—	0	+		
LXIV..	Polyadenom.	E	++	0	0	lâche, nécrot.		0			—
LXV...	Polyaden, at.	E	+	0	0	lâche périph.	— —	0			—
LXVI..	Atypique.	B		0	0	lâche oédem.	— —	0			
LXVII..	Polyadenom.	E	++	0	0	irreg, élast.	— +	0		+	
LXVIII.	Colloïde.	E	0	0	0	dense, colloï.	+	++			+
LXIX..	Atypique.	B		0	0	fibreux péri.	+++	+			
LXX...	Acineux.	E	++	0	0	fibreux.		+			
LXXI..	Atypique.	B		0	0	fibreux élas.	+ +	0			
LXXII.	Polyaden, at.	B	++	0	+	fibreux.	+	0			
LXXIII.	Polyaden, at.	E	+	0	0	lâche, oédem.	+	0			
LXXIV.	Polyaden, at.	E	+	0	+	fibreux syst.	+	+			+

tumeur primitive. Pour notre part, nous ne sommes nullement persuadés que les tumeurs les plus différenciées soient les moins malignes. Par contre, nous appuyons entièrement l'opinion des auteurs précités quand ils disent que, pour l'estimation de la malignité d'une tumeur en vue d'un pronostic, il faut toujours tenir compte du groupe le plus malin quand la tumeur ou ses métastases paraissent présenter des tests se rapportant à un groupe différent de malignité.

Parmi les cas de mort, opérés en *1926,* il en est un (obs. LXII) pour lequel notre pronostic histologique est en défaut puisque la tumeur était du type I très accentué.

Parmi les 7 cas de guérison, notons une discordance entre notre examen histologique et l'examen clinique. Il s'agit de l'observation LXXIII. Dans ce cas, la tumeur était du type II et la malade est restée guérie depuis 5 ans. Tous les autres cas montrent une concordance entre la survie et nos tests histologiques.

Année 1927

Etat actuel	Observation	Age	Adénopathie		Class. de Steinthal	Histologie	Survie
			Cli	His			
Mort	LXXV		0		Stade I	Type II	1 an
Guérison	LXXVI		+		Stade II	Type II	3 ans 2 mois
	LXXVII		0		» II	» I	4 ans
	LXXVIII		+	0	» II	» II A	3 ans 10 mois
	LXXIX		0		» I	» I	3 ans 6 mois

Observ.	Morphologie	Cel.	Mit	Ms	Mc	Stroma	Gra	mu	Embol L	Embol S	Gang.
LXXV...	Polyaden. at.	B	+++	++	0	Inexistant.		0			
LXXVI...	Atypique.	E	+	0	0	Très grêle.	—	0			
LXXVII..	Atypique.	V	++	0	0	Fibreux péri.	++	+			
LXXVIII..	Atypique.	E	++	0	0	Fibreux.	+	+	+		0
LXXIX...	Dendritique.	V	+	0	0	Fibreux.		+			

La seule observation de *cas mortel*, opéré en *1927* montre que cette issue aurait pu être facilement prévue par l'examen histologique de la pièce opératoire.

Parmi les malades guéries, au contraire, il en est deux (obs. LXXVI et LXXVIII) pour lesquelles le pronostic histologique aurait été erroné. Les tests morphologiques conduisent en effet à une impression pronostique très défavorable pour l'une, plus incertaine quoique défavorable pour l'autre.

Année 1928

Etat actuel	Observation	Age	Adénopathie		Class. de Steinthal	Histologie	Survie
			Cli.	His.			
Mort	LXXX	49	+	+	Stade II	Type II	2 ans
	LXXXI		+	+	Stade II	— I A	3 ans 8 mois
Récidive	LXXXII	59	+	+	Stade II	Type II	2 ans 11 m.
	LXXXIII	46	+		Stade II	— II	3 ans 6 mois
Guérison	LXXXIV		+	0	Stade II	— I A	2 ans 6 mois

Observ.	Morphologie	Cel	Mit	Mn	Mu	Stroma	Gra	mu	Embol. L	Embol. S	Gang
LXXX...	Atypique.	C	+	0	0	Irrég. nécrot.	—	0	+		—
LXXXI..	Polyadenom	V		0	0	Irrég. dense.	+	+			++
LXXXII..	Atypique.	B		+	0	Lâc. inf. nécr.	—	0	+	++	—
LXXXIII..	Acineux can	B	+	0	0	Irr. plut. den.	+	0			
LXXXIV..	Acineux at.	E	+	0	+	Fibreux péri.	+	0			0

Parmi les malades mortes ou en récidive, opérées en *1928*, il en est trois pour lesquelles l'évolution maligne de la tumeur est en plein accord avec les facteurs pronostiques histologiques. La quatrième (obs. LXXI), morte en 3 ans et 8 mois, avait

présenté une tumeur dont l'évolution rapide avant l'opération permettait de caractériser la malignité. Néanmoins, si nos tests n'étaient pas d'un type très accusé, ils permettaient pourtant de concevoir quelque espoir quant au succès de la thérapeutique. Il y a donc là une discordance impossible à expliquer.

Le seul cas guéri, depuis 2 ans et 6 mois seulement, (obs. LXXXIV), concerne une malade dont la tumeur présentait, cliniquement, une apparence de tumeur bénigne. Seul, l'examen histologique extemporané révéla la nature néoplasique maligne de la lésion et permis une opération large et précoce. A cet ensemble clinique favorable se joint une même impression histologique. Il y a donc concordance absolue de tous les facteurs pronostiques.

Année 1929

Etat actuel	Observat.	Age	Adénopathie cli.	Adénopathie his.	Class. de Steinthal	Histologie	Survie
Mort....	LXXXV	69	0		stade ?	type II	1 an
	LXXXVI	43	+	+	» II	type II	1 an 7 mois
	LXXXVII	51	+		» II	type II	1 an
Guérison	LXXXVIII	83	0		stade I	type I	2 ans 3 mois

Observ.	Morphologie	Cel	Mit	Mn	Mu	Stroma	Gra	mu	Embol. L	Embol. S	Gang
LXXXV..	Atyp. ros.	E	+	0	0	lâche péri.	—	0			
LXXXVI..	Polyaden, at.	E	++	0	0	irr, lâc, nec.		0			—
LXXXVII.	Atypique.	E	+++	++	0	nécrotique.	—	0	+	+	
LXXXVIII.	Colloïde.	B	++	0	++	colloïde, fib	+	+			

Tous les cas opérés en *1929* montrent une concordance absolue entre leur évolution, favorable ou mortelle, et nos prévisions histologiques.

Remarques. — Parmi les 17 cas de guérison observés, il en est trois qui présentent un examen histologique discordant, c'est-à-dire qui montrent les tests généralement présents dans les cas mortels. Pour ces trois malades (obs. LXXIII, LXXVI et LXXVIII), le recul paraît déjà suffisant pour considérer la guérison de ces malades comme établie (5 ans, 3 ans 10 mois, 3 ans 2 mois). Ce sont donc trois cas de discordance anatomo-clinique nette.

Parmi les 20 malades mortes ou en récidive, il en est 4 dont les tumeurs étaient d'un type histologiquement favorable (obs. LIII, LV et LXXXI). Si, pour l'une d'entre elles (obs. LXII) la mort reste de cause douteuse, car les renseignements que nous avons, d'une source non médicale, manquent de précision, la mort des trois autres est incontestablement due à des récidives de leur tumeur.

D'après l'ensemble de ces résultats, nous pouvons dire que si, pour des malades dont l'intervention chirurgicale large n'a pas été suivie de radiothérapie, les concordances anatomo-cliniques se trouvent généralement justifiées, il existe un certain nombre de cas dans lesquels nous voyons se manifester des discordances nettes, que nous ne sommes pas en mesure d'interpréter à l'heure actuelle.

Résumé des observations

Obs. LII. — Mme Land..., 43 ans.

Ancienne tumeur du sein gauche opérée à Châteauroux.

En septembre 1923, on constate : le pectoral a été peu enlevé, œdème du bras gauche, adénopathie sus-claviculaire.

Tumeur du sein droit, assez volumineuse. Lymphangite néoplasique étendue. Adénopathie axillaire gauche très apparente.

Radiothérapie pré-opératoire : diminution de volume de la tumeur.

Ablation le 16 novembre 1923. Pas de radiothérapie post-opératoire.

Décès le 28 mars 1924 de récidive.

Evolution post-opératoire totale : 5 mois.

Epithélioma très atypique formé de petites cellules basophiles s'infiltrant dans le conjonctif soit en très grêles cordons pleins, soit par cellules isolées. Grande activité mitotique. Pas de sécrétions cellulaires colorables par le muci-carmin.

Stroma irrégulier, souvent très lâche, aréolaire, avec de nombreuses flammèches de nécrose fibrinoïde. Pas de muci-carminophilie.

Ganglions : envahissement de tous les sinus lymphatiques par des embolies néoplasiques. Stroma lâche sans aucune réaction. Assez nombreux foyers de nécrose. Embolies lymphatiques ou veineuses.

Obs. LIII. — Mme Dom..., 45 ans. Début apparent en janvier 1923.

Examen : tumeur du sein droit, du volume d'une noix verte, bilobée, étalée, dure, mal limitée. Pas de phénomène de la peau d'orange, pas de rétraction du mamelon. Pas d'adénopathie cliniquement perceptible. En somme, tumeur à caractères assez imprécis, diagnostic clinique hésitant.

Ablation limitée le 25 août 1923.

Ablation large le 29 août 1923. Pas de radiothérapie post-opératoire.

Décédée en avril 1926 avec une métastase tumorale au niveau du bassin (diagnostic vérifié par l'examen radiologique).

Evolution post-opératoire totale : 2 ans et 8 mois.

Epithélioma en rognons à rosettes avec fonte nécrotique du centre des boyaux et parfois, en ces points, petits foyers de calcification. Infiltration atypique du conjonctif. Cellules cylindro-cubiques à protoplasme clair.

Assez rares mitoses. En de très nombreuses plages, sécrétion de mucus dans le protoplasme des cellules et dans les vastes lumières glanduliformes centrales (aspect d'épithélioma mucoïde). Cet aspect, parfois très marqué, est loin d'être constant.

Stroma fibreux, dense. Hypergénèse élastique. Métaplasie fibroblastique de la graisse envahie. Ilots discrets de muci-carminophilie de la trame conjonctive.

Obs. LIV. — Mme Buel..., 55 ans.

Début imprécis.

Tumeur kystique du sein droit avec nodules épithéliomateux.

Etat général un peu déficient, la malade souffrant d'une affection cardiaque.

Exérèse le 29 novembre 1923. Pas de radiothérapie post-opératoire.

Dernières nouvelles en novembre 1931 : apparence complète de guérison se maintenant depuis 8 ans.

Epithélioma glandulaire atypique formé de cellules cubiques, à protoplasme basophile, groupées en petits cordons pleins anastomosés. Nécrose de toute la partie centrale de la tumeur. Activité mitotique très faible. Pas de sécrétions cellulaires colorables par le mucicarmin.

Stroma fibreux à la périphérie avec de vastes plages inflammatoires (infiltrats lymphoïdes et plasmocytaires denses). Pas de muci-carminophilie de la trame conjonctive.

Obs. LV. — Mme Sur..., 56 ans.

Début apparent imprécis.

Tumeur très volumineuse du sein droit, adhérente à la peau et au plan profond. Rétraction du mamelon. Volumineuse adénopathie axillaire.

Exérèse le 30 juillet 1924. Pas de radiothérapie post-opératoire.

Décès en 1929 avec métastase vertébrale.

Evolution post-opératoire totale : 5 ans.

Epithélioma atypique, parfois en rognons, formé de larges cellules claires disposées en boyaux pleins. Assez faible activité mitotique. Présence de sécrétions muqueuses colorables par le muci-carmin dans le protoplasme de quelques cellules (par îlots).

Stroma fibreux dense, avec hypergénèse élastique. Métaplasie fibroblastique et lymphoïde de la graisse envahie. Muci-carminophilie de la trame conjonctive, parcellaire mais très intense.

Ganglion : métastase même forme, quelques embolies dans les vaisseaux lymphatiques.

Obs. LVI. — Mme Guen..., 48 ans. Début apparent en octobre 1924 par un nodule sous-cutané.

Examen le 8 décembre 1924 : tuméfaction en masse de la glande droite devenue dure, mobile sur la peau et les plans profonds. Chaîne ganglionnaire sous-axillaire droite, ganglion sus-claviculaire. Nombreux petits nodules durs disséminés dans l'hypoderme.

Exérèse le 17 décembre 1924. Pas de radiothérapie post-opératoire.

Le 18 juin 1926, on constate que la cicatrice est souple, mais qu'il existe de petits ganglions axillaires droits et gauches dont on perçoit encore l'existence en février 1927.

Dernières nouvelles le 22 novembre 1931 : apparence complète de guérison se maintenant depuis 7 ans.

Image générale de mammite chronique kystique adénomateuse. En divers points, transformation épithéliomateuse évidente sous forme de proliférations intra-canaliculaires. Très rares mitoses. Quelques sécrétions cellulaires colorables par le muci-carmin.

Stroma très fibreux, muci-carminophile. Infiltration lympho-plasmocytaire discrète.

On note l'existence d'un petit nodule adénomateux sudoripare et d'un ancien abcès avec désintégration centrale, libération d'acide gras et réaction plasmodiale macrophagique.

Obs. LVII. — Mme Bord..., 65 ans.

Tumeur du sein droit formant une masse volumineuse ayant envahi la peau. Rétraction du mamelon, pas d'écoulements. Adénopathie sur le trajet de la mammaire externe.

Ablation large le 8 octobre 1925. Pas de radiothérapie post-opératoire.

Décès le : ?

Evolution post-opératoire totale : ?

Epithélioma atypique formé de petites cellules à protoplasme clair, groupées en petits amas arrondis, parfois acineux. Faible activité mitotique. Pas de sécrétions cellulaires colorables par le muci-carmin.

Stroma fibreux dense avec hypergénèse élastique. Pas de muci-carminophilie. Envahissement de la graisse sans réaction.

Ganglion : métastase ganglionnaire assez massive, trame restée indifférente. Envahissement libre du tissu adipeux péri-ganglionnaire.

Obs. LVIII. — Mme Marq..., 45 ans. Début apparent par une maladie kystique du sein droit évoluant depuis de nombreuses années.

En 1924 ouverture de deux cavités kystiques qui sont restées bourgeonnantes et suitantes. La malade ne peut se décider pendant longtemps à une intervention large.

Exérèse large le 7 juillet 1925.

Pas de radiothérapie post-opératoire.

Greffes épidermiques le 12 novembre 1925.

Décès en juillet 1927 de métastase vertébrale.

Evolution post-opératoire totale : 2 ans.

Epithélioma cylindrique pseudo-acineux assez typique formé de hautes cellules cylindriques groupées souvent en cordons et rosettes glanduliformes (origine idrosadénoïde ?). Rares mitoses. Pas de produits de sécrétion visibles.

Stroma très peu abondant, très lâche. Pas de muci-carminophilie.

Obs. LIX. — Mme Fer..., 69 ans.

Tumeur ancienne du sein gauche traitée antérieurement par Rayons X. Tumeur très volumineuse avec adénopathie axillaire. Malade très amaigrie, d'aspect sénile.

Exérèse large du sein le 2 décembre 1925.

Pas de radiothérapie post-opératoire.

Décès le 28 août 1926, de récidive.

Evolution post-opératoire totale : 9 mois.

Epithélioma atypique formé de cellules polyédriques ou cylindriques groupées en larges boyaux pleins. Nombreuses mitoses, très nombreuses et volumineuses monstruosités nucléaires. Pas de sécrétions mucipares visibles.

Stroma très lâche, parfois nécrotique. Quelques embolies lymphatiques.

Obs. LX. — Mme Bruns..., 48 ans.

Tumeur du sein gauche.

Intervention limitée le 22 juin 1925.

Exérèse large le 29 juin 1925.

Pas de radiothérapie post-opératoire.

Dernières nouvelles en novembre 1931 : apparence complète de guérison se maintenant depuis 6 ans et 5 mois.

Epithélioma intra-canaliculaire et atypique formé de cellules polyédriques à protoplasme clair. Quelques mitoses. De rares cellules renferment dans leur protoplasme des gouttelettes de sécrétion colorables par le muci-carmin.

Stroma fibreux dense avec hypergénèse élastique. Muci-carminophilie discrète et parcellaire de la trame. Réaction d'ailleurs inconstante du tissu adipeux envahi.

Obs. LXI. — Mme Pfi..., 51 ans.

Début imprécis. Tumeur du sein droit, assez volumineuse avec adénopathie axillaire.

Exérèse le 30 octobre 1925. Lymphorragie abondante après l'intervention. Pas de radiothérapie post-opératoire.

Revue à plusieurs reprises sans apparence de récidive.

Dernières nouvelles le 16 novembre 1931 : apparence complète de guérison se maintenant depuis 6 ans 1 mois.

Sur un terrain de mammite chronique fibreuse parfois kystique, nodule bien limité d'épithélioma atypique formé de hautes cellules claires éosinophiles, souvent rétractées et basophiles dans des zones scléreuses, à tendance squirrheuse. Quelques mitoses. Pas de sécrétions cellulaires colorables par le muci-carmin.

Stroma très fibreux, souvent en métamorphisme fibro-hyalin. Muci-carminophilie de la trame. Métaplasie réactionnelle, fibroblastique et limphoïde du tissu adipeux au niveau des pointes d'extension. Derme très scléreux, non envahi. Infiltrats lymphoïdes systématisés. Ganglion : métastase avec sclérose intense de la trame ganglionnaire.

Obs. LXII. — Mme Poue...

Tumeur du sein gauche remarquée par la malade un mois seulement avant l'intervention. Tumeur bien limitée, mobile, sans adénopathie : aspect clinique d'adénome.

Exérèse large le 3 mars 1926 après examen histologique extemporané.

Pas de radiothérapie post-opératoire.

Décès le 17 février 1928 de cause inconnue.

Evolution post-opératoire totale 1 an et 11 mois.

Epithélioma intra-canaliculaire polyadénomateux, sans aucune infiltration atypique, formé de cellules très cylindriques dont la majeure partie renferme des gouttelettes de mucus. Activité mitotique moyenne.

Stroma fibreux dense bien systématisé à la périphérie des boyaux épithéliomateux. En de très rares points, discrète muci-carminophilie de la trame conjonctive.

Obs. LXIII. — Mme Sek...

Tumeur diffuse, indolore du sein gauche. Rétraction du mamelon avec écoulement de sang et de sérosité par le mamelon. Adénopathie axillaire.

Exérèse le 27 mars 1926. Pas de radiothérapie post-opératoire.

Décès en 1928 de récidive médiastinale.

Evolution post-opératoire totale : 2 ans.

Epithélioma atypique se présentant sous forme d'un squirrhe formé de petites cellules basophiles contractées, ayant souvent tendance à s'égailler, isolément dans le stroma. Faible activité mitotique. Pas de sécrétions colorables par le muci-carmin visibles.

Stroma fibreux dense en général, parfois même fibro-hyalin. A la périphérie, stroma beaucoup plus lâche. Aucune métaplasie réactionnelle du tissu adipeux et du derme au niveau des pointes d'extension. Nombreuses embolies. Muci-carminophilie des zones fibro-hyalines.

Obs. LXIV. — Mme Fried..., 63 ans.

Tumeur du sein gauche, adhérente à la peau. Rétraction du mamelon. Adénopathie axillaire.

Exérèse le 6 mars 1926.

Pas de radiothérapie post-opératoire.

Récidive sternale en mai 1928.

Douleurs rachidiennes en 1930.

Décès en avril 1931 de généralisation.

Evolution post-opératoire totale : 5 ans.

(Récidive apparue à la fin de la 2e année).

Epithélioma se présentant sous deux aspects morphologiques différents.

Epithélioma atypique à forme de squirrhe constitué par de très grêles travées infiltrées dans un stroma conjonctif fibro-hyalin très dense.

Epithélioma poly-adénomateux formé de cellules à protoplasme clair groupées en boyaux plus volumineux. Assez nombreuses mitoses. Pas de sécrétions cellulaires colorables par le muci-carmin.

Stroma souvent lâche et inflammatoire avec en quelques points des traînées de nécrose. Pas de muci-carminophilie de la trame conjonctive.

Métastase ganglionnaire massive avec les deux aspects du stroma déjà noté dans la tumeur primitive : fibreux dense, lâche et œdémateux, cette dernière forme prédominant nettement.

Obs. LXV. — Mme Fout...

Tumeur du sein gauche avec rétraction du mamelon et phénomène de la peau d'orange. Adénopathie axillaire.

Radiothérapie pré-opératoire (faite à l'hôpital Beaujon).

Exérèse le 8 mai 1926.

Pas de radiothérapie post-opératoire.

Décès en 1927 de récidive.

Evolution post-opératoire totale : un an environ.

Epithélioma atypique dont la région centrale présente l'aspect d'un squirrhe. Cette tumeur est formée de cellules cylindro-cubiques dont l'activité mitotique est moyenne. Pas de sécrétions visibles.

Stroma fibreux dense au centre (zone squirrheuse). A la périphérie stroma nettement moins dense avec quelques plages œdémateuses. Infiltration de la graisse sans la moindre ébauche de réaction. Pas de muci-carminophilie.

Ganglion : métastase massive, soit sous forme de squirrhe avec stroma très fibreux, soit en boyaux plus large et sans réaction, à ce niveau, de la trame conjonctive.

Obs. LVI. — Mme Guil..., 66 ans.

Tumeur du sein gauche évoluant depuis longtemps (tumeur bénigne antérieure vraisemblable.

Tumeur bosselée, dure, du volume d'un poing de nouveau-né.

Troubles cardiaques.

Exérèse le 18 février 1926.

Pas de radiothérapie post-opératoire.

Décès en décembre 1927 de récidive.

Evolution post-opératoire totale : 1 an 10 mois.

Epithélioma atypique de forme très particulière dont on ne reconnait qu'en de très rares points l'origine glandulaire : très grêles cordons dont les cellules ont tendance à devenir indépendantes. La masse principale de la tumeur est formée de nappes compactes de cellules très petites parfois séparées par de fins trousseaux collagènes et réalisant ainsi une apparence morphologique de sarcome lympho cytique. Assez rares mitoses. Pas de sécrétions muqueuses visibles.

Stroma irrégulier, souvent très lâche et œdémateux. Pas de réaction du tissu adipeux envahi. Pas de muci-carminophilie de la trame conjonctive.

Ganglion inflammatoire.

Obs. LXVII. — Mme Lav..., 58 ans.

Tumeur du sein droit évoluant depuis 6 mois.

Exérèse large après biopsie extemporanée le 12 mai 1926.

Pas de radiothérapie post-opératoire.

Revue en janvier 1931 en apparence de guérison.

En octobre 1931, on constate l'existence d'une récidive sous forme d'un gonflement sterno-chondral gauche : traitement par 12 séances de radiothérapie pénétrante.

Dernières nouvelles le 14 novembre 1931, amélioration de la réci-

dive. Donc malade actuellement en récidive, 5 ans 6 mois après l'exérèse.

Epithélioma polyadénomateux formé de cellules cylindro-cubiques. Assez rares mitoses. Un très petit nombre de cellules présentent des gouttelettes de sécrétion colorables par le muci-carmin dans les zones fibreuses.

Stroma fibreux dense en général, mais lâche et œdémateux en quelques points. Enorme hypergénèse élastique. En de nombreux points métaplasie réactionnelle minime de la graisse qui est envahie librement. Présence d'une embolie veineuse.

Ganglion inflammatoire sans métastase épithéliomateuse.

Obs. LXVIII. — Mme Daven..., 48 ans.

Noyau suspect dans le sein droit avec adénopathie axillaire.

Intervention restreinte le 17 juillet 1926.

Exérèse large le 28 juillet 1926.

Pas de radiothérapie post-opératoire.

Dernières nouvelles le 31 novembre 1931 : apparence complète de guérison se maintenant depuis 5 ans et 4 mois.

Epithélioma colloïde formé de cellules cylindro-cubiques sécrétantes groupées en petits amas pleins autour desquels la substance colloïde s'est ordonnée concentriquement (souvent le noyau central de cellules a disparu). Pas de mitoses visibles.

Stroma entièrement colloïde dans la tumeur, fibreux dense et ordonné au voisinage des amas.

Ganglion : métastase sous forme d'un épithélioma acineux à cellules sécrétantes. Stroma fibreux dense.

Obs. LXIX. — Mme Nah..., 60 ans.

Tumeur squirrheuse du sein droit.

Exérèse large le 5 août 1926, après examen histologique extemporané. Pas de radiothérapie post-opératoire.

Dernières nouvelles le 1er décembre 1931 : apparence de guérison complète remontant à 5 ans 4 mois.

Epithélioma atypique ayant l'aspect classique du squirrhe dont toute la région centrale s'est nécrosée (disparition de toutes les cellules, épithéliales ou conjonctives, conservation des fibrilles collagènes. Activité mitotique extrêmement faible. Pas de sécrétions cellulaires de mucus.

Stroma fibreux dense à la périphérie avec, en ces points seulement, muci-carminophilie de la trame collagène. Métaplasie fibroblastique constante du tissu adipeux envahi.

Ganglion simplement inflammatoire.

Obs. LXX. — Mme Hai..., 59 ans.
Tumeur circonscrite du sein gauche.

Fig. 1. — Obs. LIII. (Weigert, Muci-carmin) Type I. Epithélioma en rognon à rosettes, partiellement mucoïde. Le centre des boyaux est rempli de mucus qui apparait en noir sur la photographie. Stroma dense, muci-carminophile. Au centre, un peu en haut, une zone mucipare dans le tissu conjonctif (1).

Ablation limitée le 1er juillet 1926.
Exérèse large le 18 janvier 1926.
Pas de radiothérapie post-opératoire.

(1) « Cliché Laboratoire de Photographie de l'Institut du Cancer. »

Dernières nouvelles le 1er janvier 1931 : apparence complète de guérison se maintenant depuis 4 ans 7 mois.

Epithélioma pseudo-acineux formé de cellules cylindriques grou-

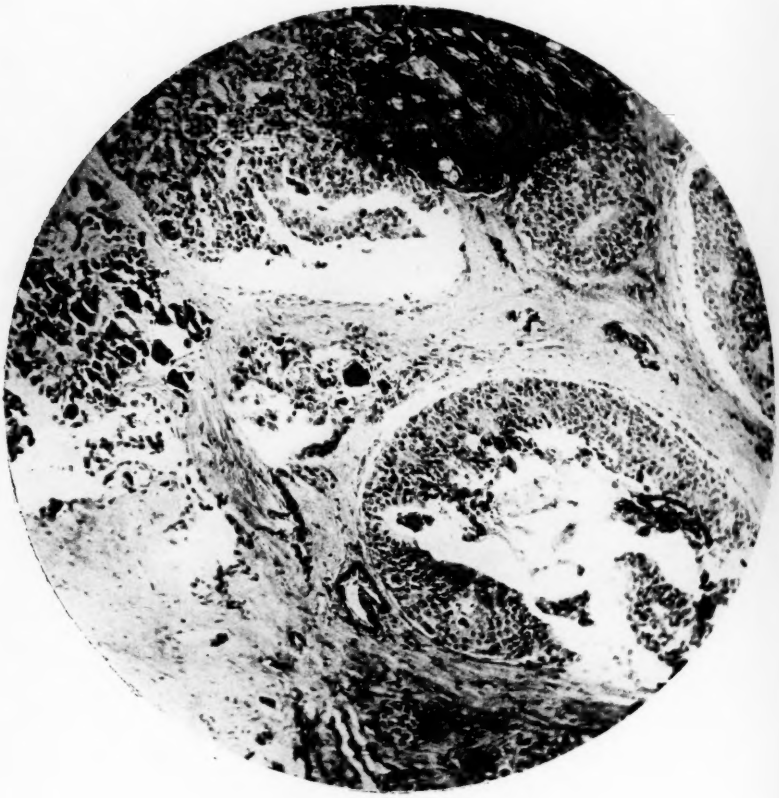

FIG. 2. — Même cas et même coloration que fig. 1. Noter de plus en bas et à gauche les phénomènes de calcification.

pées autour de petites cavités glanduliformes. Pas de sécrétion de mucus intra-cellulaire, mais en deux zones la morphologie devient celle d'un épithélioma colloïde. Assez nombreuses mitoses.

Stroma dense, parfois vaguement muci-carminophile. Quelques îlots lymphoïdes topographiés à la périphérie.

Obs. LXXI. — Mme Coll..., 77 ans.
Tumeur du sein gauche.
Exérèse large le 9 octobre 1926.

Fig. 3. — Obs. LX (Weigert, muci-carmin) Type I. Sclérose collagène et élastogène intense du stroma, étouffant les boyaux néoplasiques devenus très grêles.

Pas de radiothérapie post-opératoire.

Dernières nouvelles le 1er janvier 1931 : apparence complète de guérison se maintenant depuis 4 ans et 3 mois.

Epithélioma atypique formé de cellules indifférenciées, parfois un

peu fusiformes. Très faible activité mitotique. Pas de sécrétions cellulaires colorables par le muci-carmin.

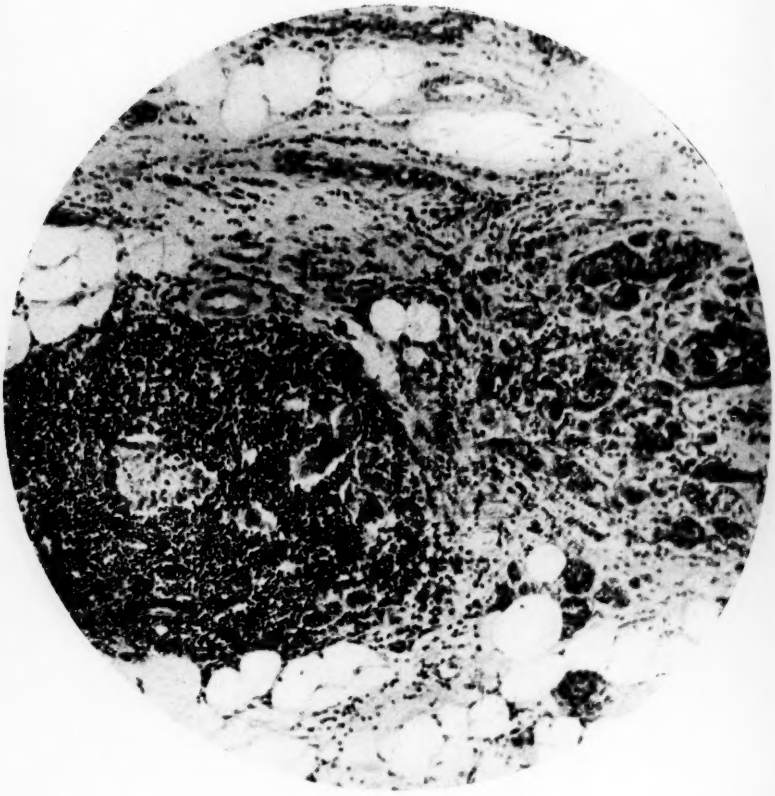

Fig. 4. — Même cas que fig. 3. (safran). Métaplasie fibroblastique et lymphoïde intense du tissu adipeux à la périphérie de la tumeur. Un certain nombre de cellules épithéliomateuses paraissent être en dégénérescence.

Stroma fibreux extrêmement dense. Métaplasie fibroblastique importante et constante de la graisse envahie. Hypergénèse élastique. Pas de muci-carminophilie de la trame conjonctive.

Obs. LXXII. — Mme Hemb..., 38 ans.

Tumeur du sein gauche présentant un aspect de mammite aiguë avec évolution très rapide en quelques jours.

Intervention limitée le 12 juin 1926.

Fig. 5. — (Safran) Type I. Métaplasie fibroblastique particulièrement intense du tissu adipeux au devant des pointes d'accroissement de la tumeur.

Exérèse large le 23 juin 1926.

Pas de radiothérapie post-opératoire.

Phlébite du bras gauche en mai 1928.

Dernières nouvelles le 1er janvier 1931 : apparence complète de guérison se maintenant depuis 4 ans et 6 mois.

Epithélioma atypique formé de cellules polyédriques ou cylindro-cubiques. Nombreuses mitoses. En de très rares points, présence dans le protoplasme des cellules de quelques discrètes gouttelettes de sécrétion colorables par le muci-carmin.

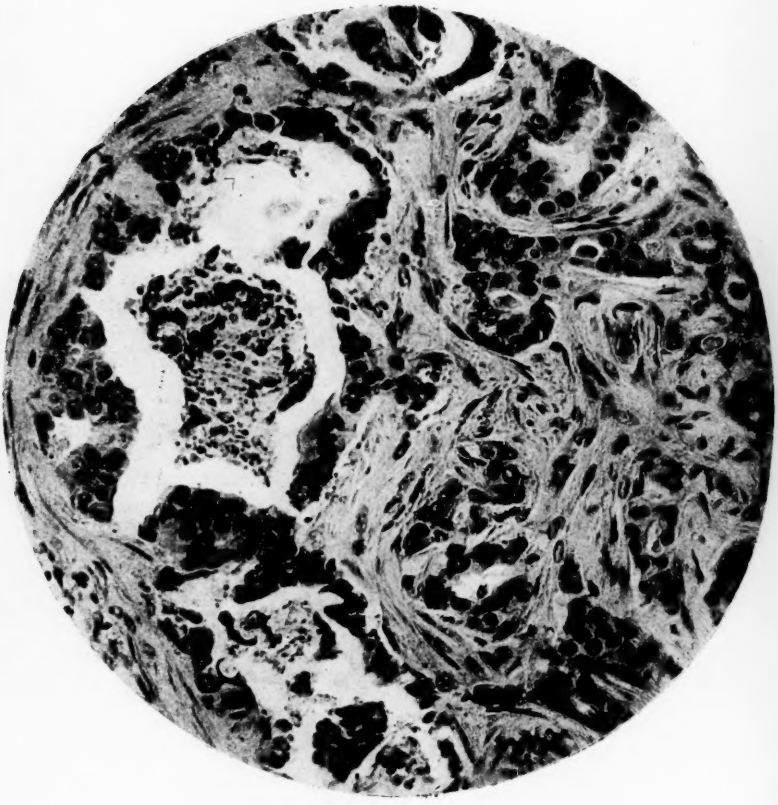

Fig. 6. — Même zone, plus grossie, montrant la systématisation de la sclérose au pourtour des boyaux et des cellules épithéliomateuses.

Stroma fibreux dense. Métaplasie fibroblastique et lymphoïde de la graisse envahie. Nombreux amas lymphoïdes volumineux à la périphérie avec formation de centres de lymphopoïèse. Pas de muci-carminophilie de la trame conjonctive.

Obs. LXXIII. — Mme Leco..., 42 ans.

Tumeur du sein droit. Masse importante, diffuse, sans contours nets, infiltrant la glande sur une grande étendue. Indolente. Début d'envahissement du derme (peau d'orange). Adénopathie axillaire.

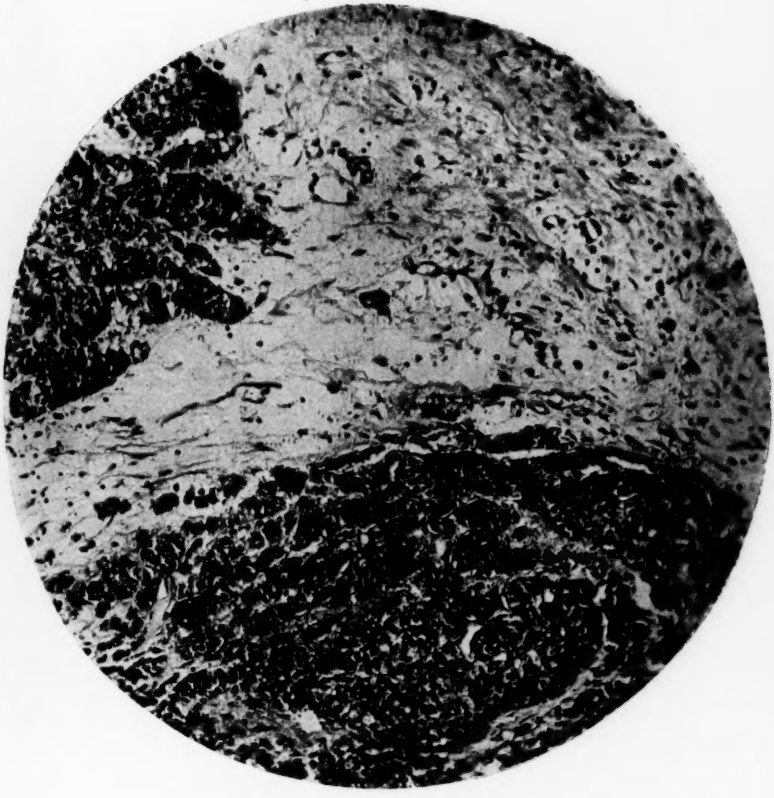

Fig. 7. — Obs. XLIV (safran). Type II. Dissociation des cellules épithéliomateuses dans un sroma très lâche, oédémateux, parfois nécrotique.

Exérèse large le 22 janvier 1926. Pas de radiothérapie post-opératoire.

En avril 1926, on note l'existence de saillies costales dures faisant corps avec le squelette : traitement par radiothérapie. Adénopathie

inflammatoire (examen histologique) opérée le 16 juillet 1926.

Dernières nouvelles le 1er janvier 1931 : apparence de guérison se maintenant depuis 5 ans.

Epithélioma atypique formé de petites cellules polyédriques groupées en amas diffus ou en petits cordons pleins. Très faible activité mitotique. Pas de sécrétions mucipares visibles.

Stroma en général assez lâche, parfois œdémateux. Réaction du tissu adipeux très minime, manquant parfois. Pas de muci-carminophilie de la trame conjonctive.

Ganglions inflammatoires sans métastases épithéliomateuses.

Obs. LXXIV. — Mme Denal...

Malade opérée en 1924 pour une tumeur du sein gauche. Cette intervention, faite par un chirurgien inconnu, a été très partielle et a consisté en une exérèse simple du noyau tumoral. L'examen histologique de la pièce a montré, à ce moment, l'existence d'un épithélioma.

Récidive locale en 1925. Malgré le document histologique antérieur, le même chirurgien fait une deuxième fois une opération nettement insuffisante.

Récidive vue en septembre 1926 sous forme d'une masse située sous le grand pectoral et d'une adénopathie axillaire.

Exérèse totale le 6 octobre 1926 (ablation de la glande, des pectoraux et curage du creux axillaire).

Pas de radiothérapie post-opératoire.

Dernières nouvelles le 1er janvier 1931 : apparence complète de guérison se maintenant depuis 4 ans et 3 mois.

Epithélioma atypique formé soit de petites cellules indifférenciées, soit de cellules polyédriques éosinophiles. Assez faible activité mitotique. Un certain nombre de cellules présentent des gouttelettes de sécrétion colorables par le muci-carmin.

Stroma assez lâche au centre des grosses masses néoplasiques mais très dense et systématisé à leur périphérie. Muci-carminophilie de la trame. Métaplasie fibroblastique de la graisse envahie.

Ganglion : métastase massive formée de cellules claires. Sclérose dense de la trame.

Obs. LXXV. — Mme Arm...

Tumeur du sein droit à évolution chaude.

Pas d'altération de la peau. Pas d'adénopathie.

Exérèse le 6 juillet 1927.

Pas de radiothérapie post-opératoire.

Décès en 1928.

Evolution post-opératoire totale : 1 an environ.

Epithélioma atypique (forme très massive, encéphaloïde) comportant encore quelques rosettes de cellules cylindriques. Très nombreu-

ses mitoses, nombreuses monstruosités nucléaires. Pas de sécrétions cellulaires visibles.

Le stroma n'est représenté que par quelques grêles axes conjonctivo-vasculaires. Pas de muci-carminophilie.

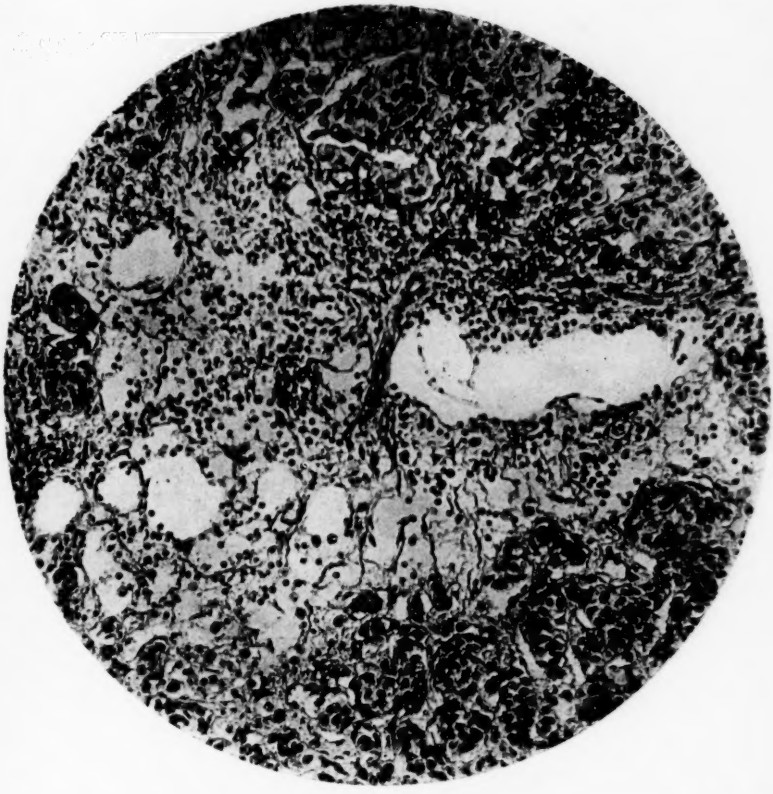

FIG. 8. — Même cas que la fig. 7, métastase ganglionnaire. On retrouve dans la métastase le même type de stroma. Présence de quelques lymphocytes, derniers vestiges du tissu ganglionnaire.

OBS. LXXVI. — Mme Mar...

Tumeur intra-canaliculaire du sein gauche. Rétraction du mamelon depuis 3 mois. Petite ulcération. Adénopathie axillaire. Pleurite.

Exérèse le 27 octobre 1927.

Pas de radiothérapie post-opératoire.

Dernières nouvelles le 1er janvier 1931 : apparence complète de guérison se maintenant depuis 3 ans 2 mois.

Epithélioma très atypique formé par un égayage souvent monocellulaire des cellules dans un tissu adipeux qui ne présente pas la moindre ébauche de réaction. Cellules polyédriques à protoplasme éosinophile. Assez faible activité mitotique. Pas de produits de sécrétion colorables par le muci-carmin.

Le stroma n'est formé que par quelques rares cloisons fibreuses infiltrées de cellules épithéliomateuses. Partout ailleurs les cellules prolifèrent librement dans un tissu adipeux inerte. Pas de muci-carminophilie de la trame.

Obs. LXXVII. — Mme Sav...

Tuméfaction du sein gauche existant depuis plusieurs mois avec augmentation notable depuis 2 mois. Tumeur mal délimitée, sensible. Pas de suintement par le mamelon ni de rétraction, pas de peau d'orange. Adhérence aux plans profonds. Pas d'adénopathie.

Exérèse le 14 janvier 1927 après examen histologique extemporané. Pas de radiothérapie post-opératoire.

Dernières nouvelles le 1er janvier 1931 : apparence complète de guérison se maintenant depuis 4 ans.

Epithélioma atypique formé de cellules, cubiques ou polyédriques, à protoplasme clair, groupées par petits cordons en larges boyaux pleins. Nombreuses mitoses. Pas de sécrétions cellulaires visibles.

Stroma peu abondant, parfois lâche dans le centre de la tumeur, mais assez dense à la périphérie, et muci-carminophile. Infiltration lymphoïde dense à la périphérie. Métaplasie fibroblastique à peu près constante de la graisse envahie.

Obs. LXXVIII. — Mme Dall...

Tumeur dure, non douloureuse, paraissant évoluer depuis trois semaines. Cette tumeur paraît occuper la peau et le tissu cellulaire sous-cutané du sein droit.

Intervention limitée le 23 février 1927.

Exérèse large le 26 février 1927.

Pas de radiothérapie post-opératoire.

Dernières nouvelles le 1er janvier 1931 : apparence complète de guérison se maintenant depuis 3 ans et 10 mois.

Epithélioma atypique formé de cellules polyédriques indifférenciées, groupées en petits cordons pleins. Assez nombreuses mitoses. Pas de sécrétions cellulaires colorables par le muci-carmin.

Stroma fibreux assez dense avec muci-carminophilie plus ou moins accusée de la trame collagène. Réaction fibroblastique et lymphoïde discrète mais assez constante du tissu adipeux envahi. Quelques embolies lymphatiques.

Ganglions : inflammation chronique, pas de métastase épithéliomateuse.

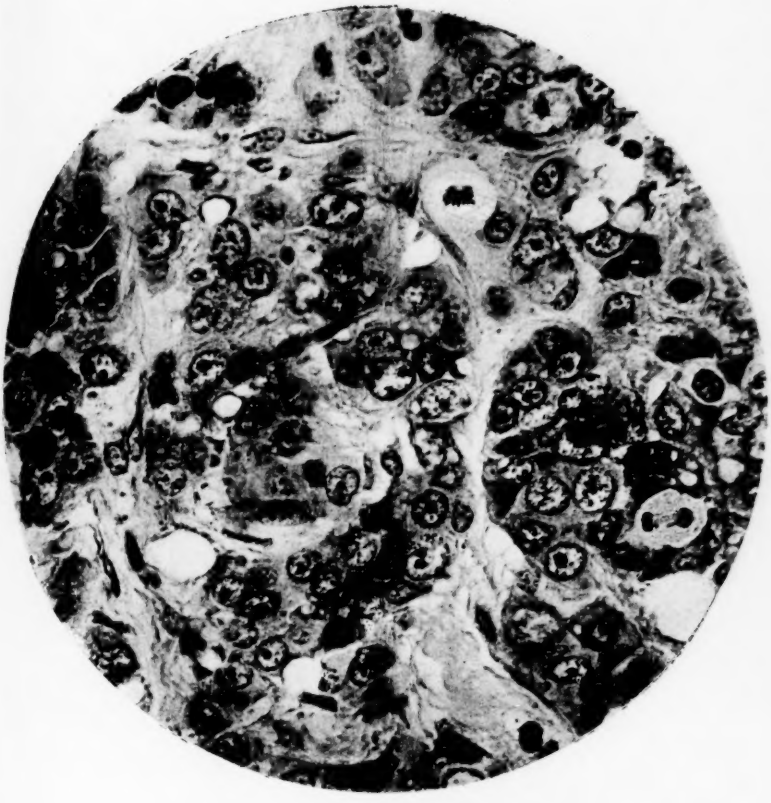

FIG. 9. — Obs. LXXXVII (safran). Type II. Dissociation des cellules épithéliomateuses témoignant par ailleurs d'une activité prolifération considérable. Stroma lâche le plus souvent.

OBS. LXXIX. — Mme Wei...

Tumeur intra-canaliculaire du sein gauche évoluant depuis 14 ans. Ecoulement séro-sanguinolent par le mamelon.

Exérèse le 26 juillet 1927.

Pas de radiothérapie post-opératoire.

Dernières nouvelles le 1er janvier 1931 : apparence complète de guérison se maintenant depuis 3 ans et 6 mois.

Epithélioma dendritique dans la structure duquel participent deux types cellulaires : cellules cylindriques éosinophiles de souche idrosadénoïde et cellules cylindro-cubiques de type mammaire. Pas de sécrétions cellulaires visibles. Quelques mitoses.

Stroma dense avec une bonne limitation de la tumeur restée au stade intra-canaliculaire pur. A la bordure du kyste existe une épaisse lame élastique avec muci-carminophilie de la trame conjonctive.

Obs. LXXX. — Mme Serv..., 49 ans. Début apparent en avril 1927 par la constatation fortuite par la malade au cours de sa toilette d'une tumeur non douloureuse. La tumeur grossit lentement.

Examen en novembre 1928. Tumeur, du volume d'une prune, située dans le quadrant inféro-externe du sein droit. Tumeur dure, mal limitée, avec des prolongements rameux dans la glande. Pas d'adhérence à la peau, adhérence sur les plans profonds. Pas d'adénopathie nettement perceptible mais le creux axillaire droit est moins dépressible que le gauche.

Exérèse le 17 novembre 1928. Pas de radiothérapie post-opératoire.

Récidive un an environ après l'intervention : récidive locale traitée par radiothérapie.

Décès en novembre 1930 de généralisation.

Evolution post-opératoire totale : 2 ans.

Epithélioma atypique, avec quelques formations intra-canaliculaires encore reconnaissables, formé de petites cellules à protoplasme basophile. Activité mitotique moyenne. Pas de sécrétions cellulaires colorables par le muci-carmin.

Stroma en général assez dense, parfois plutôt lâche. Quelques foyers circonscrits de nécrose, intéressant à la fois cellules épithéliomateuses et stroma conjonctif, mais prédominant néanmoins sur le stroma. Quelques embolies lymphatiques. Envahissement libre du tissu adipeux. Pas de muci-carminophilie de la trame conjonctive.

Ganglions : métastase atypique massive, stroma peu abondant, souvent nécrotique.

Obs. LXXXI. — Mme Pour... Début apparent très récent.

Petite tumeur assez molle, située dans la région sous-mamelonnaire du sein droit. Depuis son apparition, augmentation rapide de volume. Adénopathie axillaire.

Exérèse le 15 mai 1928 après examen histologique extemporané.

Pas de radiothérapie post-opératoire.

En novembre 1928, apparition d'une adénopathie sus-claviculaire et axillaire que l'on traite par radiothérapie. Ces adénopathies rétrocèdent.

Revue moribonde le 15 décembre 1931 avec récidive locale et généralisation.

Décès en janvier 1932.

FIG. 10. — Même cas que la fig. 9. (Safran). Noter l'importance des inégalités de taille et de volume des cellules épithéliomateuses et des noyaux. Une mitose est visible un peu au dessous du centre. Stroma lache.

Evolution post-opératoire totale : 3 ans et 8 mois.

Epithélioma polyadénomateux, avec quelques rognons pleins, formé de cellules cylindriques à protoplasme éosinophile clair. Assez faible activité mitotique. Le muci-carmin ne décèle aucune sécrétion intra-

protoplasmique mais colore les débris contenus dans un certain nombre de cavités pseudo-glandulaires. Présence d'un certain nombre de kystes de taille diverse, bordés par un épithélium aplati. Ces kystes se retrouvent d'ailleurs dans la portion de la glande restée saine.

Stroma irrégulier, le plus souvent systématisé et dense. Métaplasie fibroblastique et lymphoïde du tissu adipeux. Quelques flaques muci-carminophiles de la trame conjonctive.

Ganglions : métastase avec stroma fibreux. Assez nombreuses embolies dans les lymphatiques. Début d'envahissement périganglionnaire avec métaplasie fibroblastique intense de la graisse.

Obs. LXXXII. — Mme Dach..., 59 ans. Début apparent un an avant l'examen par un nodule dans le sein.

Examen le 20 janvier 1928 : tumeur du sein droit, du volume d'une petite orange, adhérente à la peau, qui paraît sur le point de s'ulcérer, début de fixation sur les plans profonds. Un petit ganglion axillaire mobile.

Exérèse le 25 janvier 1928. Pas de radiothérapie post-opératoire.

En septembre 1929 apparaissent une métastase sternale et un nodule sus-claviculaire, lésions que l'on traite par radiothérapie.

Le 10 mars 1930, la métastase sternale est plus volumineuse. On trouve une adénopathie sus-claviculaire droite et axillaire gauche. Traitement par radiothérapie.

Dernières nouvelles le 27 décembre 1931 : légère amélioration des métastases qui persistent toutes.

En résumé : récidive apparue 8 mois après et persistant 2 ans et 11 mois après l'intervention.

Epithélioma atypique formé de petites cellules basophiles indifférenciées. Rares mitoses. Quelques monstruosités nucléaires. Pas de sécrétions colorables par le muci-carmin.

Stroma peu abondant, lâche, dissocié, inflammatoire, ayant des tendances vers la nécrose. Envahissement libre, sans réaction, du derme et du tissu adipeux. Assez nombreuses embolies veineuses.

Ganglion : métastase ; même forme tumorale, même stroma conjonctif. Assez nombreuses embolies lymphatiques.

Obs. LXXXIII. — Mme Fouil..., 46 ans. Début apparent trois mois avant l'examen par un « changement de forme du sein » avec sensation de brûlure et de picotement.

Examen en mai 1928 : le sein droit est envahi en totalité par une masse dure, adhérente à la peau et aux plans profonds avec phénomène de la peau d'orange. Rétraction du mamelon, pas d'écoulement. Adénopathie axillaire.

Radiumthérapie pré-opératoire.

Exérèse le 25 mai 1928. Pas de radiothérapie post-opératoire.

Revue depuis à plusieurs reprises en 1930, en bon état.
Le 8 juin 1931, œdème du sein gauche avec adénopathie axillaire.
Dernières nouvelles le 6 novembre 1931 : comblement du creux

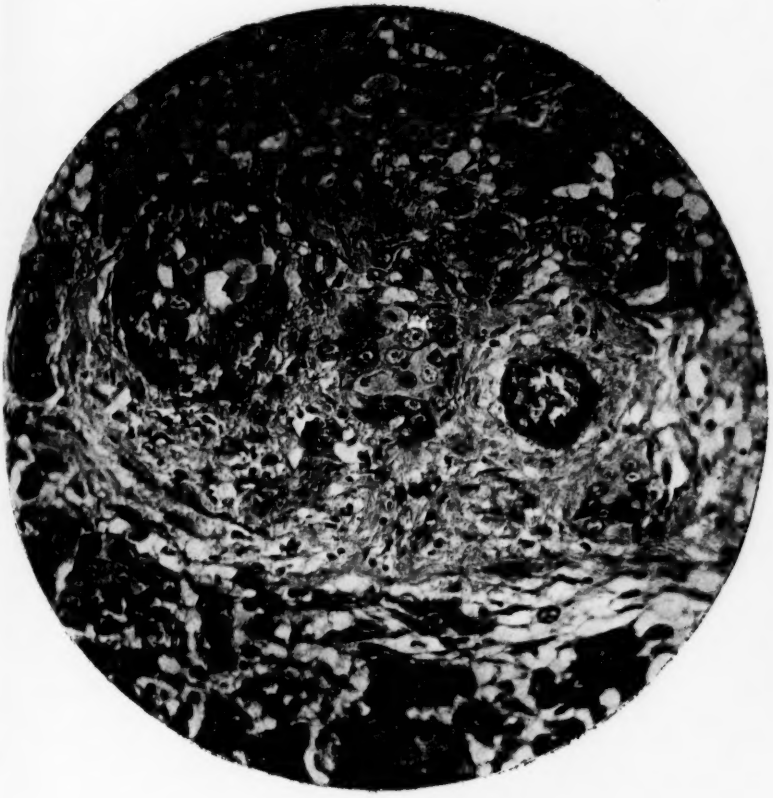

FIG. 11. — Même cas que les fig. 9 et 10 (Weigert). A gauche oblitération d'une veine par des cellules épithéliomateuses actives (mitoses). A droite embolie néoplasique dans l'artère satellite. Une mitose est bien visible entre les deux vaisseaux.

sus-claviculaire gauche avec gros œdème du sein gauche. Paraît en somme être en récidive 3 ans et 6 mois après l'intervention.

Epithélioma pseudo-acineux formé de cellules cubiques à gros noyau basophile. Rares mitoses. Pas de sécrétions cellulaires colorables par le muci-carmin.

Stroma en général assez dense et fibreux, plus lâche en quelques points. Réaction fibroblastique du tissu adipeux au niveau des pointes d'extension. Infiltrats lymphoïdes assez denses à la périphérie. La tumeur envahit en un point un fibro-adénome péri-canaliculaire. Pas de muci-carminophilie de la trame conjonctive.

Obs. LXXXIV. — Mme Nador...

Tumeur du sein gauche. Nodule non adhérent, d'apparence bénigne. Quelques petits ganglions axillaires.

Exérèse le 21 juillet 1928, après examen histologique extemporané. Pas de radiothérapie post-opératoire.

Dernières nouvelles le 1er janvier 1931 : apparence complète de guérison se maintenant depuis 2 ans 6 mois.

Epithélioma atypique, parfois acineux, formé de hautes cellules cylindriques éosinophiles. Assez rares mitoses. Présence de très rares gouttelettes de sécrétion colorables par le muci-carmin (affinité tinctoriale restée peu franche).

Stroma parfois lâche au centre de la tumeur mais dense à la périphérie avec métaplasie fibroblastique ou lymphoïde de la graisse envahie. Pas de muci-carminophilie.

Ganglions inflammatoires, sans métastase épithéliomateuse.

Obs. LXXXV. — Mme Lafer..., 69 ans.

Tumeur du sein droit avec lésion costale néoplasique.

Exérèse le 27 juin 1929, après examen histologique extemporané. Pas de radiothérapie post-opératoire.

Décès le 13 juin 1930 avec métastase vertébrale probable.

Evolution post-opératoire totale : 1 an.

Epithélioma atypique formé de cellules cylindriques à protoplasme éosinophile, parfois groupées en rosettes glanduliformes, mais le plus souvent disposées en traînées atypiques. Quelques mitoses. Pas de sécrétions cellulaires colorables par le muci-carmin.

Stroma irrégulier, très dense et très fibreux au centre, plus lâche à la périphérie. Pas de métaplasie réactionnelle du tissu adipeux. Pas de muci-carminophilie de la trame.

Dans la glande non envahie, lésions diverses : mammite chronique fibreuse et kystique, adéno-fibrome.

Obs. LXXXVI. — Mme Joub..., 43 ans. Début imprécis. En 1925, un médecin constate l'existence d'un adénome (?) dans le quadrant supéro-externe du sein droit.

Examen en novembre 1929 : tumeur du sein gauche, du volume d'une noix verte, complètement mobile. Volumineuse adénopathie axillaire.

Exérèse du sein gauche le 12 décembre 1929. Pas de radiothérapie post-opératoire.

Le 2 juin 1930, on constate l'existence d'un ganglion axillaire droit, mobile, dur, irrégulier. Dans le sein droit existe une petite tumeur dure, nettement localisée, douloureuse. En outre, dans la cicatrice, à gauche, existe un petit nodule de récidive.

Exérèse du sein droit le 13 juin 1930 avec ablation du petit nodule situé dans la cicatrice gauche. Pas de radiothérapie post-opératoire.

Le 17 octobre, on trouve de nouveaux nodules dans la cicatrice à gauche, que l'on traite par appareil externe, à distance, de radium.

Le 20 mars 1931, les nodules, devenus beaucoup plus nombreux, se sont ulcérés et ne sont justiciables d'aucune thérapeutique.

Décès le 11 juillet 1931 par généralisation tumorale.

Evolution post-opératoire totale : 1 an et 7 mois.

Examen histologique du sein gauche.

Epithélioma atypique avec néanmoins de nombreuses formations glanduliformes polyadénomateuses encore reconnaissables. Activité mitotique assez grande. Monstruosités nucléaires particulièrement nombreuses. Cellules cylindro-cubiques à protoplasme éosinophile. Pas de sécrétions colorables par le muci-carmin.

Stroma très irrégulier, parfois dense, le plus souvent lâche et nécrotique. Pas de muci-carminophilie.

Ganglions : métastases massives, stroma lâche et nécrotique en général.

Obs. LXXXVII. — Mme Fen..., 51 ans.

Tumeur du sein droit : aspect de mammite suspecte.

Adénopathie axillaire.

Exérèse le 15 mai 1929, après examen histologique extemporané. Pas de radiothérapie post-opératoire.

Décès en mai 1930 de récidive.

Evolution post-opératoire totale : 1 an.

Epithélioma atypique en cocarde formé de cellules arrondies assez peu cohérentes parfois. Très nombreuses mitoses. Assez nombreuses monstruosités nucléaires. Pas de sécrétions cellulaires colorables par le muci-carmin.

Stroma nécrotique au centre de la cocarde. Plus dense à la périphérie mais parfois nécrotique. Par places vaguement muci-carminophile. Pas de métaplasie du tissu adipeux. Quelques embolies lymphatiques et veineuses.

Obs. LXXXVIII. — Mme Chen..., 83 ans. Début apparent en 1927 par la constatation d'une tumeur.

Examen en août 1929 : tumeur arrondie, du volume d'un œuf de

poule, située dans le quadrant inféro-interne du sein gauche. Dure mais dureté non ligneuse, prête à s'ulcérer. Pas d'adhérence sur les plans musculaires.

Exérèse le 21 août 1929. Pas de radiothérapie post-opératoire.

Revue le 11 novembre 1929, légère induration de la partie inférieure de la cicatrice.

En 1931, on ne constate plus l'existence de cette induration.

Dernières nouvelles le 17 novembre 1931 : apparence complète de guérison se maintenant depuis 2 ans et 3 mois.

Epithélioma colloïde formé de petites cellules polygonales basophiles, le plus souvent groupées en petits amas arrondis, mais parfois disposées en larges boyaux pleins. Nombreuses mitoses. Présence de gouttelettes de sécrétions très colorables par le muci-carmin dans le protoplasme d'un grand nombre de cellules. Par ailleurs, certaines plages ne sont que faiblement colloïdes.

Stroma formé de deux zones : au contact des boyaux épithéliomateux, entièrement colloïde ; à une certaine distance il se montre fibreux dense. A la périphérie de la tumeur, stroma fibreux dense, discrètement muci-carminophile, encerclant bien les boyaux néoplasiques. Assez nombreux macrophages surchargés de pigment ocre.

(*Travail du Laboratoire d'Anatomie Pathologique de l'Institut du Cancer. — Directeur : Prof. G. Roussy.*)

Etude anatomo-clinique des cancers du sein

Recherches sur l'influence de la radiothérapie post-opératoire

PAR

Roger LEROUX et Maurice PERROT

Nous nous proposons ici de comparer les résultats de nos recherches sur la correspondance anatomo-clinique que nous avons cherché à établir, d'une part dans les cas d'épithélioma du sein opérés puis traités par radiothérapie post-opératoire, d'autre part dans les cas de cancer du sein ayant subi l'extirpation chirurgicale seule.

Numéros d'observation

Nouveau	Ancien	Nouveau	Ancien	Nouveau	Ancien
I	III	XVIII	XIV	XXXV ...	XXXIV
II	IV	XIX	XVI	XXXVI...	XXXV
III	V	XX	XVIII	XXXVII..	XXXVI
IV	VI	XXI	XIX	XXXVII..	XXXVII
V	II	XXII.....	XXIV	XXXIX...	XLI
VI	VII	XXIII....	XX	XL	XXXIX
VII	VIII	XXIV	XXI	XLI.....	L
VIII	IX	XXV.....	XXII	XLII.....	XLVI
IX	inédite	XXVI....	XXVIII	XLIII. ..	XLVIII
X	inédite	XXVII ...	XXIX	XLIV	inédite
XI	inédite	XXVIII...	XXV	XLV	XLVII
XII	X	XXIX	XXIV	XLVI	XLVIII
XIII	I	XXX.....	XXVII	XLVII ...	XLIV
XIV	XI	XXXI	XXX	XLVIII...	LI
XV	inédite	XXXII ...	XXXI	XLIX	inédite
XVI.....	XII	XXXIII ..	XXXII	L.....	LII
XVII.....	XIII	XXXIV...	XXXIII	LI	LIII

Dans cette étude où l'objet principal de nos recherches a été l'examen microscopique, nous classerons nos cas suivant leur type histologique, selon qu'ils répondent au type I (que nous avons considéré comme l'indice d'un pronostic favorable) ou au type II (répondant, à notre avis, à un pronostic défavorable).

Dans les tableaux suivants, du fait du groupement adopté quant à la présence ou à l'absence de radiothérapie post-opératoire, les numéros des observations ont dû être changés par rapport à nos précédentes notes. La tableau suivant permettra de rétablir les correspondances.

Radiothérapie. — Pronostic favorable

Observation	Age	Adénopathie	Steinthal(1)	Etat	Survie	Notes
III	46		I	guérison	9 ans 8 mois	
IV.....	62		I	guérison	9 ans 3 mois	
VIII.....	46	+	II	*mort*	7 ans 9 mois	autre cause
XII.....	75		I	*mort*	7 ans	83 ans
XIII.....	51		I	guérison	8 ans 7 mois	
XIV.....	48	+	III	guérison	8 ans	
XIX.....	53		I	guérison	2 ans 2 mois	
XXIII ...	66	+	II	guérison	6 ans 9 mois	
XXIV....	78		I	*mort*	4 ans 9 mois	autre cause
XXV	39		I	guérison	6 ans 8 mois	
XXVI....	43		I	guérison	6 ans	
XXVII...	67		I	guérison	5 ans 1 mois	
XXXIV ..	60		I	guérison	4 ans	
XXXV...	28		I	guérison	4 ans	
XXXVI..	63		II	*mort*	3 ans 9 mois	type I approché
XXXVII .	63		I	guérison	3 ans 3 mois	
XXXVIII.	82		I	*mort*	6 mois	autre cause
XLIV....	69		II	guérison	2 ans 6 mois	
XLVI....	71	0	II	guérison	2 ans 5 mois	
XLVII...	78	+	III	guérison	2 ans 3 mois	

(1) Classification de Steinthal en 3 stades suivant l'extension clinique.

Pas de radiotherapie. — Pronostic favorable

Observation	Age	Adénopathie	Steinthal	Etat	Survie	Notes
LIII.....	45		I	*Mort*	2 ans 8 mois	Généralisat.
LIV.....	55		I	Guérison	8 ans	
LV.....	56	+	II	*Mort*	5 ans	Généralisat.
LVI.....	48		III	Guérison	7 ans	
LX.....	48	+	?	Guérison	6 ans 5 mois	
LXI.....	51		II	Guérison	6 ans 1 mois	
LXII....			I	*Mort*	1 an 11 mois	Cause inconnue
LXVIII..	48	+	II	Guéris n	5 ans 4 mois	
LXIX....	60	0	I	Guérison	5 ans 4 mois	
LXX.....	59		I	Guérison	4 ans 7 mois	
LXXI....	77		I	Guérison	4 ans 3 mois	
LXXII...	38		II	Guérison	4 ans 6 mois	
LXXIV..		+	III	Guérison	4 ans 3 mois	
LXXVII .			II	Guérison	4 ans	
LXXIX..			I	Guérison	3 ans 6 mois	
LXXXI..		+	II	*Mort*	3 ans 8 mois	Généralisat.
LXXXIV.	8		I	Guérison	2 ans 6 mois	
LXXXVIII...	83		I	Guérison	2 ans 3 mois	

Radiothérapie. — Pronostic défavorable

Observation	Age	Adénopathie	Steinthal	Etat	Survie	Notes
I.....	29	+	III	Mort	9 mois	
II.....	67	+	II	Mort	2 ans	
V.....	69	+	II	Mort	6 mois	
VI.....	39		I	Mort	3 ans 7 mois	
VII.....	60		I	Mort	3 ans 3 mois	
IX.....	64	+	III	Mort	2 ans 6 mois	
X.....	46	+	II	Mort	3 ans	
XI.....	45	+	II	Mort	5 ans	
XV.....				Mort	1 an 4 mois	
XVI.....	39	0	I	Mort	3 ans 2 mois	
XVII....	60	+	II	Mort	2 ans 6 mois	
XVIII ...	55	0	II	Mort	4 ans 7 mois	
XX.....	47	0	I	Mort	1 an 8 mois	

Observation	Age	Adénopathie	Steinthal	Etat	Survie	Notes
XXI.....	52		II	Mort	2 ans 9 mois	
XXII....	57	0	I	Mort	1 an 6 mois	
XXVIII..	81	+	III	Mort	4 mois	
XXIX....	46	+	II	Mort	9 mois	
XXX	56	+	II	Mort	1 an 9 mois	
XXXI....	67	+	III	Mort	10 mois	
XXXII...	44	0	III	Mort	1 an 11 mois	
XXXIII..	54	+	III	Mort	2 ans 10 mois	
XXXIX..	35		I	Mort	2 ans 8 mois	
XL.....	71	+	II	*Guérison*	3 ans 5 mois	71 ans
XLI.....	40	+	III	Mort	8 mois	
XLII....	68	+	II	Récidive	2 ans 2 mois	
XLIII....	69		I	Récidive	2 ans 5 mois	
XLV.....	57	+	II	*Guérison*	2 ans 2 mois	trop récent
XLVIII..	45	0	I	Récidive	1 an	
XLIX....	35	+	II	Récidive	6 mois	
L.....	49	0	I	Récidive	5 mois	
LI.....	66	+	III	Récidive	9 mois	

Pas de Radiothérapie. — Pronostic défavorable

Observation	Age	Adénopathie	Steinthal	Etat	Survie	Notes
LII.....	43	+	II	Mort	4 mois	
LVII	65	+	II	Mort	?	
LVIII....	45		II	Mort	2 ans	
LIX.....	69		II	Mort	9 mois	
LXIII....			II	Mort	2 ans	
LXIV....	63	+	II	Mort	5 ans	
LXV.....		+	II	Mort	1 an	
LXVI....	66	0	I	Mort	1 an 10 mois	
LXVII...	58	0	I	Récidive	5 ans 6 mois	
LXXIII..	42	0	II	*Guérison*	5 ans	
LXXV...			I	Mort	1 an	
LXXVI..			II	*Guérison*	3 ans 2 mois	
LXXVIII.		0	II	*Guérison*	3 ans 10 mois	
LXXX...	49	+	II	Mort	2 ans	
LXXXII..	59	+	II	Récidive	2 ans 11 mois	
LXXXIII.	46		II	Récidive	3 ans 6 mois	
LXXXV..	69		I	Mort	1 an	
LXXXVI.	43	+	II	Mort	1 an 7 mois	
LXXXVII	51		I	Mort	1 an	

Les deux tableaux groupant tous les cas de pronostic favorable peuvent paraître superposables à première vue : 5 décès sur 20 cas dans la première série, 4 décès sur 18 dans la deuxième. Si nous cherchons à préciser la cause de la mort pour chacune de ces malades, nous trouvons pour la première série, 2 vieillards (82 et 83 ans) morts d'une autre cause (gangrène sénile, hémorragie cérébrale) sans aucun signe clinique de récidive (obs. XXIV et XXXVIII). Une autre malade est morte près de 8 ans après l'exérèse de sa tumeur sans signes apparents de récidive (décès dû à une tumeur du corps utérin, cliniquement et histologiquement différente de la tumeur mammaire. Une autre femme, très âgée (82 ans), est morte d'une autre cause (broncho-pneumonie vérifiée histologiquement) avec une métastase pulmonaire encapsulée, n'ayant donné aucun signe clinique. En dernière analyse, nous ne trouvons qu'une discordance et encore s'agit-il d'un cas qui n'était pas franchement du type I.

Au contraire, parmi les cas de la deuxième série, nous trouvons sur les 4 cas de mort, 3 malades ayant succombé à une généralisation de leur tumeur. Pour la 4e, la cause de la mort reste inconnue.

Il nous semble donc qu'il y a là une divergence entre les résultats de nos deux séries : la constance anatomo-clinique est à très peu près la règle pour les malades dont l'exérèse a été suivie de radiothérapie, mais souffre quelques exceptions pour les cas qui n'ont pas été irradiés, quand la tumeur est de type histologique favorable. *La conclusion pratique qui s'en dégage semble être qu'il y aurait peut-être intérêt à faire des séances de radiothérapie après l'exérèse d'une tumeur du type histologique favorable.*

Les tableaux groupant les cas de type défavorable montrent deux discordances sur 31 cas pour les malades de la première série et trois discordances sur 19 cas pour celles de la deuxième. Dans la première série, l'une des discordances a trait à une malade dont la survie est encore trop courte pour avoir toute sa valeur, l'autre reste entière. Dans la deuxième série, toutes les discordances se rapportent à des malades dont la survie est supérieure ou égale à 38 mois, elles sont donc indiscutables.

La comparaison de ces résultats, rapportée au nombre de cas dans chaque série, montre que pour les malades ayant eu de la radiothérapie post-opératoire, un pronostic histologique défavorable va presque toujours de pair (30 sur 31) avec une évolution post-opératoire fatale. Quand, dans les mêmes conditions histo-

logiques, l'acte chirurgical n'a pas été suivi de radiothérapie, quelques malades (3 sur 19) semblent échapper à l'issue fatale.

En conclusion, *il apparaît que quelques malades au moins, atteintes de tumeurs de type histologique défavorable, bénéficieraient de l'abstention en matière de radiothérapie post-opératoire.*

Ces conclusions, dont nous sentons l'extrême fragilité, et que nous ne considérons pas comme définitives, nous ont conduit à envisager la nécessité d'un rapprochement entre les faits anatomo-cliniques et les techniques radiothérapiques utilisées.

Ces dernières, en effet, peuvent représenter un facteur variable. Pour les cas rassemblée dans notre dernier travail (1), les caractéristiques physiques du traitement par rayons X (rayons pénétrants, à doses modérées et étalées) ont été sensiblement les mêmes (toutes les malades ayant reçu leurs applications au Centre anticancéreux de la banlieue parisienne) ; aussi avons-nous considéré ce facteur comme invariable.

Est-ce dire que les considérations anatomo-cliniques, dont nous avons souligné l'importance conserveront la même signification si la technique radiothérapique varie ?

Les statistiques actuellement connues des résultats obtenus par l'emploi des radiations dans le traitement du cancer du sein sont trop contradictoires pour que l'on puisse tenter une discrimination des cas à traiter par cette méthode, et *a fortiori*, pour décider du choix de la technique à utiliser.

Cette incertitude tient, pensons-nous, à ce que les travaux publiés font seulement état des caractéristiques du traitement employé et du résultat final obtenu ; tandis que les données cliniques pré-opératoires, les constatations chirurgicales et les considérations macroscopiques et histologiques sont le plus souvent passées sous silence. En un mot, la courbe des résultats est comparée seulement aux variations du facteur radiothérapique, sans tenir compte de l'infinie variabilité des autres facteurs.

L'impossibilité d'établir un pronostic est telle que l'on comprend aisément les réserves du professeur Regaud, qui écrit en 1931 :

« Il y a parmi les cancers épithéliaux du sein de nombreuses variétés dont l'évolution clinique et les propriétés histo-physiologiques et radio-physiologiques sont différentes. Ces propriétés étant insuffisamment confrontées l'une avec l'autre, nous ne

(1) LEROUX et PERROT. — Classification pronostique des cancers du sein. *Bulletin Assoc. franç. pour l'Etude du Cancer*, janvier 1932.

possédons pas encore de base sûre pour un pronostic radiothérapique et pour un choix motivé entre les méthodes de traitement. »

Il nous paraît donc utile de collationner maintenant des observations concernant des malades traitées selon des techniques radiothérapiques différentes, d'en établir, comme nous l'avons fait, les constantes anatomo-cliniques, et de voir quelles modifications les facteurs radiothérapiques apportent aux conclusions déjà tirées.

Nous pensons que cette méthode de travail serait susceptible d'apporter aux radiothérapeutes des indications sur l'opportunité du traitement par les radiations et sur le choix de la meilleure technique à utiliser suivant les cas. Ce serait, à notre avis, compléter les recherches pronostiques que nous avons ébauchées de notre côté.

(Travail du Laboratoire d'Anatomie Pathologique de l'Institut du Cancer. — Directeur : Prof. G. Roussy.)

⁂

Discussion

Ont pris part à la discussion : Mme Simone Laborde ; MM. Lardennois ; Chastenet de Géry ; Joltrain ; Roussy ; Mathieu ; Peugniez ; Leroux.

Mme Laborde. — La communication de MM. Leroux et Perrot remet en discussion une question extrêmement importante : celle de la valeur de la radiothérapie post-opératoire des cancers du sein.

On sait que sur ce sujet les opinions sont souvent très divergentes ; c'est ainsi qu'au Congrès de Chirurgie de Berlin, en 1921, une enquête adressée à 26 cliniques et portant sur les résultats de la radiothérapie post-opératoire donna 13 réponses favorables à cette méthode et 13 réponses contraires. D'une façon très générale, les conclusions auxquelles arrivent les divers Services hospitaliers d'un grand nombre de pays étrangers sont tout à fait contradictoires.

Dans la revue des cas traités au Centre anticancéreux de Villejuif, et que nous avons faite avec M. Chastenet de Géry, il y a 2 ans, nous avions eu l'impression que la radiothérapie post-opératoire avait peut-être une heureuse influence ; en tout cas, elle n'avait jamais précipité les récidives locales dont on l'a parfois accusée.

Cette question avait été mise à l'ordre du jour au dernier Congrès de Radiologie qui a conclu en faveur de l'emploi de la radiothérapie post-opératoire des cancers du sein. Néanmoins et personnellement, je ne considère pas du tout le problème comme résolu et je suis souvent dans un grand embarras pour prendre une décision à ce sujet. C'est pourquoi les recherches de MM. Leroux et Perrot sont d'un puissant intérêt, car elles apporteront sans doute des éléments susceptibles de nous guider dans le choix de la méthode à suivre.

M. CHASTENET DE GÉRY. — D'abord, je voudrais demander à M. Leroux si, parmi les éléments qui entrent en jeu dans son classement des cancers du sein, en cas favorables et défavorables, figure l'état des ganglions. Car, sans parler des ganglions de la chaîne mammaire interne dont nous ne savons jamais rien, les ganglions axillaires fournissent, selon qu'ils sont ou non envahis par l'épithélioma, un moyen de pronostic très important, si important que, dans certaines statistiques, le nombre des survies après 5 ans passe de 60 ou 70 0/0 ganglions indemnes à 10 ou 20 0/0 ganglions envahis.

D'autre part, Mme Laborde ayant fait allusion aux résultats que nous avons communiqués naguère, sur la demande de mon ami Roussy, à une réunion des chefs de centres anti-cancéreux, je dirai un mot à ce sujet. Il s'agit de la statistique des cas que j'avais alors opérés au Centre de Villejuif. Ils étaient au nombre d'une centaine et avaient presque tous indistinctement subi une radiothérapie post-opératoire. Dans cette statistique, j'avais tout mis, même les cas les plus avancés dans lesquels nous pensions alors qu'une opération quoique forcément incomplète combinée à la radiothérapie pourrait être utile aux malades. D'autre part, dans les cas réopérés pour récidive, je n'avais compté le temps de survie qu'à partir de ma propre opération alors que l'opération première pratiquée par un autre chirurgien était vieille parfois de plusieurs années. Et quoi que ma statistique se soit trouvée ainsi alourdie par des cas qu'en bonne

justice, j'aurais pu éliminer ou compter autrement, elle était ausi bonne, quant au pourcentage des survies après 3 ans et après 5 ans, que les meilleures statistiques étrangères. Comme j'opère les cancers du sein selon une technique qui est sans doute commune à tous les chirurgiens, je pense que ces résultats satisfaisants sont dus, pour une bonne part, à la radiothérapie post-opératoire. Est-ce à dire que la radiothérapie doive continuer à être appliquée uniformément à tous les cas ? La réponse dépend de l'analyse difficile à laquelle se livrent actuellement MM. Leroux et Perrot et qui nous montrera si les rayons X sont utiles, inutiles ou même nuisibles dans le traitement de certaines formes de cancers du sein histologiquement reconnaissables.

M. JOLTRAIN. — Sans pouvoir apporter dans cette discussion des documents aussi importants que ceux de MM. Lardennois et Leroux ou de M. Chastenet de Géry, j'ai cependant le souvenir de 3 cas qui ont été bien suivis, de cancer du sein à type 2 dont les examens anatomo-pathologiques ont été pratiqués par MM. Roussy et Leroux.

Dans le premier cas, il s'agissait d'une jeune femme de 32 ans, qui fut opérée pour un épithélioma du sein, il y a 8 ans.

La radiothérapie, étant donné l'apparence de malignité de la tumeur, fut pratiquée après l'opération. La généralisation fut extrêmement rapide. Il ne s'agissait pas d'une récidive *in situ*, mais de noyaux multiples généralisés dans l'organisme.

Dans le second cas, il s'agit d'une femme de 40 ans, présentant un épithélioma à type malin qui fut enlevé très complètement par Desmaret en 1923, il y a donc 9 ans. La malade n'a subi aucun traitement radiothérapique consécutif à la guérison qui se maintient encore actuellement.

C'est donc un cas qui me paraît devoir s'ajouter aux trois analogues qui figurent dans la statistique de MM. Lardennois et Leroux.

Enfin, le dernier cas que je veux citer prouve combien il est nécessaire d'attendre avant de conclure à la guérison.

Il s'agissait d'une femme de 38 ans, présentant un épithélioma mammaire du type malin : la malade ne fut soignée après l'opération par aucun traitement radiothérapique et la guérison paraissait définitive.

Mais je fus appelé récemment auprès d'elle pour des douleurs sciatiques très violentes qui paraissent, après radiographie, pouvoir être mises sur le compte d'un noyau métastatique tardif de la colonne vertébrale.

Sans vouloir tirer aucune conclusion d'un nombre de faits bien trop insuffisants, je crois qu'il serait en effet utile que chacun de nous apportât à ce sujet des documents les plus complets. Je croyais, pour ma part, que la plupart des chirurgiens, comme Lardennois, avaient abandonné la radiothérapie post-opératoire dans le cancer du sein.

Quelques observations de cancers du corps thyroïde traités par la protéinothérapie spécifique

PAR

H. RUBENS-DUVAL

Que peut-on attendre de la protéinothérapie spécifique dans le traitement des cancers du corps thyroïde ? Les quelques observations que je vais rapporter permettent, je l'espère, de s'en faire une idée. Voici, tout d'abord, une observation récente :

Observation I. — Mme de Br..., alors âgée de 65 ans, fut traitée en province pour une tumeur du corps thyroïde, d'abord en août 1930 par les rayons X, puis en septembre par le radium au moyen d'un appareil moulé qu'elle garda trois jours. La malade ne peut donner aucun renseignement sur les doses qui furent administrées ; elles furent assez fortes, d'après ce qu'elle dit, pour déterminer une forte réaction cutanée avec chute de l'épiderme et une importante régression de la tumeur. Après cette amélioration temporaire, la tumeur récidiva.

Le 29 avril 1931, Mme de Br... vient à la consultation de l'hôpital Saint-Joseph. Elle présente, au niveau du corps thyroïde, une tumeur du volume d'une grosse noix verte développée surtout à droite de la ligne médiane, mal limitée, adhérente aux plans profonds, un peu adhérente à la peau qui, du fait des irradiations antérieures, est mince et atrophique. Elle souffre peu. Son état général est assez bon. Il lui est prescrit de prendre chaque jour par voie buccale une dilution au taux de 10^{-21} d'un extrait de goitre en transformation maligne.

L'adhérence à la peau s'accentue ; la peau rougit et s'ulcère en un point vers le 15 mai, en un autre point fin mai. Le 17 juin, ce sont des ulcérations assez creuses, de 1 cm. de diamètre environ, à fond sphacélique. La tumeur a un peu diminué de volume, l'état général se maintient bon.

A la fin de juin, la tumeur se ramollit encore en un troisième point, une très petite ouverture se forme, donne issue à un peu de matière puriforme, puis se cicatrise rapidement.

Le 8 juillet il ne persiste que les deux ulcérations survenues en mai ; la tumeur s'est un peu réduite. L'état général est nettement meilleur.

Le 14 octobre l'état général et la mine sont très bons. Les ulcérations après avoir donné un écoulement purulent abondant se sont très réduites. La tumeur a considérablement diminué et il ne reste qu'un empâtement diffus. Le diagnostic de cancer du corps thyroïde ne serait plus possible.

Le traitement est interrompu pour repos pendant deux mois et repris le 10 décembre pour une nouvelle période de traitement de deux mois.

Le 17 février 1932 l'empâtement a lui-même disparu. La peau souple et mobile sur les plans profonds ne présente plus que deux petites croûtes sèches à la place des ulcérations. Le traitement est de nouveau interrompu pour une période de deux mois. Il sera ensuite systématiquement repris car, si complète que soit cliniquement la fonte de la tumeur, il serait imprudent de considérer comme acquise une guérison qui cependant paraît probable.

Cette observation, toute récente, manque évidemment de l'épreuve du temps, mais la technique de la protéinothérapie ne s'est précisée que depuis peu et cette observation est la seule, parmi celles que nous rapportons aujourd'hui, où la technique employée est celle que nous préconisons.

Toute différente est notre deuxième observation.

Obs. II. — Mme Pea..., âgée de 76 ans vient à la consultation de l'hôpital Saint-Michel le 2 mars 1926 présentant une volumineuse tumeur récidivée du corps thyroïde ulcérée et saignant très facilement.

L'interrogatoire apprend que la malade a subi l'ablation chirurgicale d'une tumeur du corps thyroïde le 18 mars 1923. Une récidive s'étant produite la malade a suivi pendant trois mois un traitement par les rayons X qui se termina en juillet 1925. Depuis cette date elle n'a suivi aucun traitement.

Le 2 mars la récidive et les métastases ganglionnaires adjacentes plus ou moins fusionnées avec elle forment une grosse masse néoplasique bosselée qui occupe la région médiane sous-hyoïdienne et la majeure partie de la région latérale droite du cou et du creux susclaviculaire droit. La tumeur est ulcérée et saigne beaucoup.

La malade est très amaigrie, son état général est médiocre, son appétit nul.

La protéinothérapie est instituée d'abord à raison d'une injection sous-cutanée par semaine de 1 cm^3 d'un extrait de cancer thyroïdien

dilué au taux de 10^{-20}. L'état général s'améliore aussitôt. Le traitement est ensuite continué par tâtonnements, avec divers extraits et de diverses manières, avec résultats variables plutôt favorables dans l'ensemble, car la malade se trouvait mieux, d'une manière générale, lorsqu'elle était soumise à la protéinothérapie.

Par contre les hémorragies ne furent guère influencées et malgré toutes les médications hémostatiques usuelles employées simultanément elles se répétèrent déterminant une anémie extrême. Ce fut à cette anémie plus qu'aux progrès mêmes de la tumeur que la malade succomba le 4 décembre 1928 à l'hospice des Dames-du-Calvaire.

En quoi Mme Pea... a-t-elle bénéficié de la protéinothérapie ? Certains penseront que le résultat de cette thérapeutique a été nul, d'autres estimeront qu'elle a prolongé la vie de cette pauvre malade et diminué ses souffrances, et que l'on ne pouvait vraiment espérer une survie de trente-trois mois quand le traitement a été commencé.

L'action favorable de la protéinothérapie peut, en effet, ne pas être apparente pendant qu'on la pratique. Elle devient parfois manifeste par comparaison avec l'aggravation qui se produit lorsqu'elle est interrompue. C'est ce dont témoigne notre troisième observation.

Obs. III. — Mme Dio..., opérée de cancer du corps thyroïde en avril 1921 présentait, lorsqu'elle vint consulter le 21 octobre 1925 une récidive *in situ*, masse néoplasique dure, arrondie, fixée, du volume d'une grosse cerise ou d'une petite prune. La malade âgée de 50 ans avait un bon état général.

Elle fut traitée par des injections sous-cutanées d'un extrait d'épithélioma du corps thyroïde. La récidive diminua de volume. Se trouvant bien, Mme Dio... interrompit son traitement en avril 1926 et ne revint à la consultation que le 5 décembre 1928 parce que depuis six mois la tumeur recommençait à grossir et avait atteint le volume d'un œuf de poule. Le traitement fut aussitôt repris par un extrait de goître colloïde. Le volume de la masse néoplasique diminua d'abord puis demeura stationnaire. Une application de radium fut alors faite du 7 au 19 octobre 1929 pendant douze jours consécutifs en employant 33 milligrammes 30 de radium élément placés à 3 cm. 1/2 de la peau, le rayonnement étant filtré par un millimètre de platine. Pendant ce temps 72 millicuries furent détruits.

La tumeur, peu radiosensible, ne diminua que légèrement de volume. Le 30 avril 1930, la tumeur demeurant stationnaire, la protéinothérapie fut reprise à raison d'une ampoule par mois d'un extrait de goitre en transformation maligne, dilué au taux de 10^{-20}.

De nouveau la malade interrompit son traitement en décembre 1930 et ne revint consulter que le 11 mars 1931, le néoplasme ayant augmenté de volume après l'interruption de traitement et atteint les dimensions d'une orange. La protéinothérapie fut encore prescrite. La malade qui avait conservé un excellent état général, ne suivit guère ce traitement. Elle alla sans doute consulter ailleurs et nous ignorons ce qu'elle est devenue.

Certes, nous ne donnons pas cette observation comme un modèle de thérapeutique. Nous regrettons notamment de ne pas avoir appliqué le radium, la malade étant inopérable, dès le début du traitement et de ne pas avoir fait ultérieurement une plus forte irradiation ou tenté plutôt une radiumpuncture. Nous rapportons cette observation parce qu'elle montre très nettement l'action frénatrice de la protéinothérapie sur l'évolution de la tumeur qui demeure stationnaire tant que le traitement est suivi et même encore plus ou moins longtemps après qu'il a été interrompu. Puis, lorsque l'effet de ce traitement ne se fait plus sentir, le néoplasme s'accroît rapidement.

Une quatrième et dernière observation, concernant une malade traitée en collaboration avec mon ami le Dr Lanos, atteste l'utilité de la protéinothérapie alors même qu'elle n'empêche pas l'accroissement des foyers néoplasiques.

Obs. IV. — Mme Mal..., âgée de 49 ans, est opérée le 3 juin 1920 par le Dr Huguier, pour tumeur thyroïdienne. Cette tumeur nullement encapsulée fut très difficile à enlever et le Dr J. Lanos (1) qui aidait à l'intervention se souvient que l'extirpation fut incomplète par suite de l'adhérence du néoplasme à la trachée.

L'examen histologique confirma qu'il s'agissait d'épithélioma du corps thyroïde, végétant et infiltrant. Dans les parties végétantes il est formé de cellules cubiques indifférenciées, de type embryonnaire; dans les parties infiltrantes, les cellules tendent à prendre le type pavimenteux. La tumeur ne rappelle guère la structure du corps thyroïde dont elle provient. Notamment il n'y a pas d'élaboration de substance colloïde (fig. 1). A la périphérie du néoplasme il a été observé deux vaisseaux lymphatiques remplis de cellules cancéreuses.

Lorsque Mme Mal... fut soumise à la protéinothérapie, celle-ci ne put que ralentir l'évolution d'une reprise du processus néoplasique avec métastase ganglionnaire. Le 17 novembre 1927 il y avait au

(1) Le Dr Lanos a déjà publié cette observation. J. Lanos. — Sur la protéinothérapie spécifique des cancers. *Bulletins et Mémoires de la Société des Chirurgiens de Paris*, tome XXIII, n° 10, séance du 5 juin 1931, p. 346.

niveau du creux sus-sternal et sous l'extrémité inférieure du sterno-mastoïdien droit une masse surtout ganglionnaire dure, paraissant très adhérente. Ce jour le Dr Lanos en fit l'ablation partielle et introduisit dans ce qui en restait et à son voisinage six aiguilles radifères,

FIG. 1. — Mme Mal... (Observation IV), pièce opératoire du 3 juin 1920. Epithélioma très végétant à végétations longues et grêles, ramifiées et anastomosées entre elles. Les cellules sont petites, cubiques, indifférenciées, de type embryonnaire. Il n'y a pas d'élaboration de substance colloïde.

à paroi de platine épaisse de 5/10 de millimètre, renfermant chacune un milligramme 33 de radium élément et fournissant 10 microcuries par heure. Ces aiguilles restèrent en place 7 jours. Il y eut donc 10,08 millicuries détruits.

L'examen histologique montra un ganglion totalement envahi par la métastase du cancer thyroïdien. Il ne persiste du ganglion que la

capsule épaissie, mais partiellement envahie d'épithélioma et quelques restes de follicules munis encore de centres germinatifs. L'épithélioma est moins végétant et beaucoup plus typique que dans la tumeur primitive. On reconnaît nettement qu'il s'agit d'épithélioma du corps

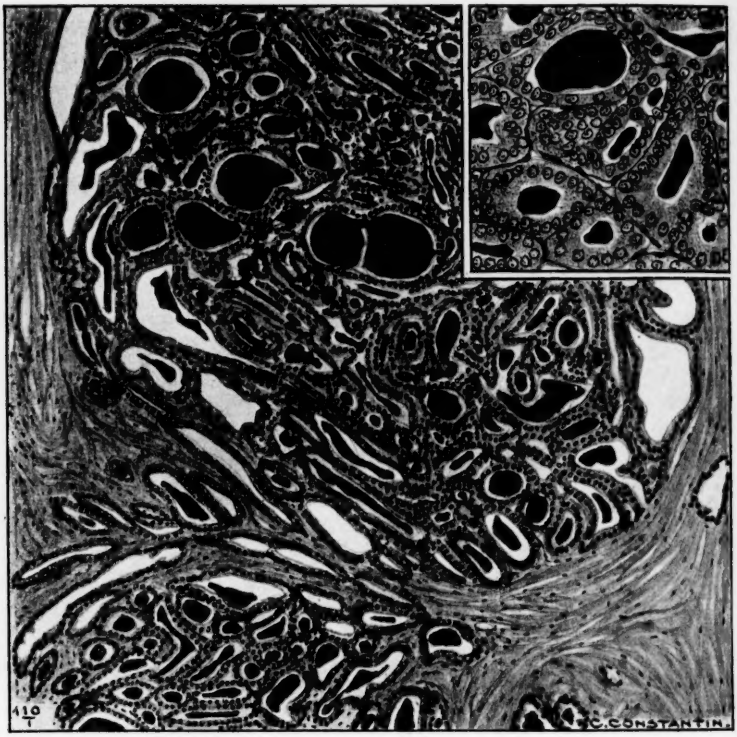

Fig. 2. — Mme Mal... (Observation IV), pièce opératoire du 17 novembre 1927. L'épithélioma est nettement de type thyroïdien. Les cellules à protoplasme abondant, finement grenu, se disposent en vésicules de dimensions variables et élaborent beaucoup de substance colloïde.

thyroïde : les cellules à protoplasme abondant sont assez bien différenciées et élaborent de la substance colloïde (fig. 2). L'activité karyokinétique paraît être nulle. La malignité de la tumeur semble atténuée.

Le 25 janvier 1928 le reliquat de la masse néoplasique forme avec

l'extrémité inférieure du sternomastoïdien un placard irrégulier d'une dureté ligneuse. La protéinothérapie est reprise mais n'empêche pas l'apparition en avril 1929 d'adénopathies, une à droite à la partie moyenne de la région carotidienne, deux à gauche, l'une également à la partie moyenne de la région carotidienne, l'autre à la partie inférieure de cette région, à la partie la plus interne du creux sus-claviculaire. La poussée ganglionnaire s'atténue. Les adénopathies situées à la partie moyenne des deux régions carotidiennes régressent puis, après quelques variations de volume, disparaissent en mai 1930. Par contre, l'adénopathie de la partie la plus interne du creux sus-claviculaire gauche augmente de volume, atteint celui d'une mandarine, devient kystique, bilobée, puis demeure stationnaire, tandis que ses limites deviennent plus précises, plus nettement distinctes des tissus voisins.

Le 19 février 1931 le Dr Lanos extirpe en totalité, non sans peine, cette masse ganglionnaire kystique très adhérente aux plans profonds.

A l'examen histologique on observe sensiblement les mêmes lésions qu'à l'examen précédent. L'épithélioma est nettement de type thyroïdien. En de nombreux points il y a formation de vésicules contenant de la substance colloïde, en d'autres l'épithélioma est végétant, végétations longues et très grêles, pressées les unes contre les autres, remplissant les cavités kystiques. La tumeur est plus ou moins limitée par une paroi fibreuse épaisse. Dans cette paroi l'épithélioma s'infiltre sous forme de tubes creux et tend à former de nouveaux kystes végétants.

En certains points, ces néoformations épithéliomateuses régressent. Les cellules vieillissent, leur protoplasme devient plus abondant et autour des amas de cellules vieillies se fait une réaction lymphoïde. Dans la zone où se produit cette régression cellulaire, on observe de nombreuses cellules chargées de pigment qui provient peut-être de la désintégration des cellules néoplasiques.

Le 3 mars la cicatrice opératoire est bonne. L'état général qui a toujours été bon, sauf en avril 1929, au moment de la poussée ganglionnaire, est devenu excellent. La protéinothérapie est reprise, puis continuée par périodes de traitement et de repos alternées.

Le 22 décembre 1931 l'état général se maintenait excellent, l'état local très satisfaisant. Il ne persistait plus, à l'extrémité inférieure du sternomastoïdien gauche, là où fut faite la radiumpuncture, qu'un noyau scléreux dur, du volume d'une noisette.

Ces observations sont instructives à divers titres. Tout d'abord, elles démontrent l'efficacité de la protéinothérapie spécifique comme traitement des cancers du corps thyroïde. Remarquons, en effet, que la protéinothérapie ne fut appliquée

conformément à la technique que nous avons peu à peu élaborée que pour le traitement de la malade de notre 1re observation. Le traitement des trois autres malades s'est beaucoup ressenti des tâtonnements concernant aussi bien la préparation des extraits de tumeur que leur mode d'administration. Ainsi, la malade de la 4e observation a été traitée successivement par six extraits différents de tumeurs, épithéliomas thyroïdiens, goitres colloïdes, simples ou en voie de transformation maligne, extraits diversement préparés et plus ou moins riches en globulines. Ils ont été administrés à des dilutions variables, par voie hypodermique d'abord, par voie buccale ensuite, à doses espacées à une semaine et même à un mois d'intervalle ou répétées, au contraire, quotidiennement.

Sans prétendre qu'avec une meilleure technique et les extraits dont nous disposons maintenant, on doive à l'avenir obtenir habituellement une régression aussi remarquable que dans l'observation I (elle me paraît, jusqu'à plus ample informé, concerner un cas exceptionnellement favorable), j'estime que l'on est en droit d'attendre, de la protéinothérapie spécifique des cancers du corps thyroïde, de meilleurs résultats que ceux des observations II, III et IV. Et cependant, ils ne sont pas négligeables.

Pour la malade de l'observation II, atteinte d'un volumineux cancer récidivé et ulcéré du corps thyroïde, c'est une importante prolongation de la vie, avec un minimum de souffrances. Pour la malade de l'observation III, c'est un arrêt de développement de la récidive tant que le traitement par la protéinothérapie est suivi, contrastant avec l'augmentation de volume de la tumeur lorsqu'il est ininterrompu. Enfin, l'observation IV a été publiée par le Dr Lanos comme un succès (1) de la protéinothérapie, car il estime qu'il lui doit d'avoir pu intervenir chirurgicalement par deux fois, et obtenir finalement un si bon résultat que l'on peut espérer une guérison.

(1) Voici d'ailleurs comment il s'exprime (*loc. cit.*, p. 348) :

« Et, du point de vue chirurgical, je conclus : une malade atteinte de « cancer thyroïdien histologiquement très malin, subit en 1920 une opéra- « tion incomplète par suite de l'extension du cancer sur la trachée. Clini- « quement, on devait conclure : pronostic très sombre. Or..., aux dernié- « res nouvelles que j'ai reçues et qui sont datées du 21 mai 1931, c'est-à-dire « onze ans après, la malade est en excellent état.....

« Je pense que vous considérerez, comme moi, que ce fait est plein d'en- « seignements et qu'il est pour Rubens-Duval une précieuse récompense de « son patient labeur. »

La protéinothérapie peut agir soit en déterminant la cytolyse et la disparition des cellules néoplasiques malignes, soit en les ramenant plus ou moins vers une évolution de type normal. C'est une cytolyse qui provoqua vraisemblablement la fonte de la tumeur de Mme de Br... (observation I). Elle paraît avoir été complète, totale. Elle a été parfaitement bien supportée. C'est un mode de guérison d'une remarquable simplicité, si, toutefois, l'épreuve du temps confirme qu'une guérison a été obtenue. Mais il paraît s'agir là d'un cas exceptionnellement favorable.

C'est encore une cytolyse qui semble avoir amené la régression et la disparition des adénopathies carotidiennes temporairement observées chez Mme Mal... (obs. IV) et complété peu à peu l'action de la radiumpuncture antérieurement effectuée chez cette même malade. On en constate d'ailleurs des vestiges à l'examen histologique de la pièce opératoire du 19 février 1931.

Tandis que la fonte totale d'une grosse masse néoplasique est rare, la cytolyse de foyers cancéreux minimes paraît fréquente. C'est ainsi que la protéinothérapie est le complément des traitements locaux achevant la destruction des cellules cancéreuses épargnées par des irradiations ou des ablations chirurgicales incomplètes.

En cas de foyers cancéreux plus importants, noyaux massifs ou tumeurs épaisses, c'est en ramenant les cellules néoplasiques vers une évolution normale qu'agit la protéinothérapie. Dans les observations II, III et IV, elle a déterminé, cliniquement, un arrêt ou un ralentissement de l'évolution du processus néoplasique et histologiquement (observation IV), une modification du type de la tumeur.

Il n'y a pas là coïncidence fortuite, mais concordance de phénomènes connexes traduisant cliniquement et histologiquement un même fait, la diminution de la malignité du processus néoplasique.

Dans l'observation IV, l'épithélioma était primitivement, en effet, de type très malin. Les cellules ont été ramenées vers une évolution normale, récupérant une partie de leurs caractères différentiels, élaborant de la substance colloïde et se groupant en vésicules. Dans la récidive enlevée en novembre 1927, le type histologique est moins malin ; la structure de la tumeur rappelle celle d'un goitre. On peut objecter que des tumeurs thyroïdiennes très typiques, avec vésicules bien conformées, remplies de substance colloïde peuvent être réellement malignes et donner

notamment des métastases osseuses. Il n'en est pas moins vrai qu'en règle générale une tumeur est d'autant moins maligne que ses cellules sont moins déviées de la normale.

Ce retour vers une évolution normale, mode d'action habituel de la protéinothérapie, ne saurait amener la disparition d'une masse néoplasique, il peut même ne pas empêcher son lent accroissement, mais il transforme une tumeur maligne en une tumeur relativement bénigne.

C'est ce qui fait l'efficacité de la protéinothérapie préopératoire. C'est aussi ce qui explique les longues survies fréquemment observées chez les incurables soumis à cette thérapeutique.

Rhabdomyome chez un Flet

PAR

L. THOMAS

Flet de 22 cm., en bon état, présentant au niveau du rebord margino-ventral, à 105 mm. derrière la pointe du museau, une saillie régulièrement arrondie. Dimensions : diamètre sagittal, 17 mm. ; hauteur, 15 mm. ; épaisseur maxima, 14 mm.

Développée en pleine épaisseur des myomères de l'hyposome, à 20 mm. en arrière du rebord postérieur de l'abdomen, la tumeur fait, au-dessus des deux surfaces, claire et pigmentée, une saillie uniforme de 3 mm., avec écailles normales.

Sur la face pigmentée, présence de 9 taches achromiques, irrégulièrement réparties, la plus volumineuse étant localisée sur l'hémisphère correspondant de la tumeur et le débordant cranialement.

Du pôle ventral de la saillie, exactement tangent à l'insertion de la nageoire correspondante, s'échappent 4 petits nodules, en chapelet, infiltrant la nageoire elle-même. Cette infiltration se fait dans les espaces intercalaires aux rayons osseux, mais non au niveau des trousseaux fibreux reliant le chorion à ces rayons: d'où l'aspect moniliforme constaté.

Les deux premiers nodules ont un diamètre de 2 mm. environ, les deux derniers mesurant 4 et 3 mm.

A la coupe du nodule principal : parenchyme très blanc, nacré, à fasciculation fine, serrée, irrégulière, tranchant nettement sur les myomères normaux, plus gris et moins denses.

A la radio, 6 supports de nageoires sont inclus dans le parenchyme, les deux médians étant déformés en parenthèses par le développement excentrique de la tumeur.

Absence de métastases, malgré dissection et coupes sériées.

Examen histologique : Au faible grossissement, se différencient deux zones nettement distinctes. Le pôle caudal, où toute systématisation anatomique a disparu, est entièrement représenté par un blastème relativement homogène, peu différencié.

En avant, au contraire, l'architecture myomérique se rétablit peu à peu, les *myosepta* s'isolant, plus ou moins nettement, des travées blastématiques.

A la périphérie de l'ensemble court une pseudo-capsule, formée par tassement des myomères adjacents, en réalité dissociés et infiltrés. Des *myosepta* de ces myomères périphériques partent de grosses travées conjonctives porte-vaisseaux, pénétrant la tumeur en direction centripète.

Au niveau de la zone blastématique postérieure, les myoblastes, individualisés avec contours nets depuis leurs plus jeunes



FIG. 1. — Flet : face pigmentée. La tumeur est située sur le rebord ventral, au niveau des VII-XIIes vertèbres dorsales. Cette localisation correspond à celle du plus postérieur des deux axes transversaux, autour desquels s'infléchit le corps d'un Pleuronecte pendant la nage.
Une tache achromique, visible au-dessus de la saillie tumorale, déborde celle-ci en avant.

stades (1), présentent une différenciation continue et progressive. Comme premier type se voient des cellules lymphocytiformes, à noyau très rond, formant plage chromatinienne homogène : signe distinctif, leur mince liseré cytoplasmique est ici réfringent et déjà acidophile.

Presque sans transition, ce noyau opaque devient clair, avec

(1) Nous n'avons pas retrouvé ici de stade syncytial net, comme admis par Maurer (1894) chez la Lamproie fluviatile, et, — au moment de la genèse des myofibrilles, — dans le myotome d'embryon de Torpille (Vialleton, 1911).

plasmosome net, la chromatine se répartissant en 6 à 8 blocs, plutôt marginaux, pas très volumineux. Le cytoplasme, assez abondant, s'étire et se condense, mais beaucoup moins nettement que chez les Amniotes. Souvent, d'ailleurs, cet étirement est unipolaire, l'autre pôle étant occupé par le noyau. D'où aspect en comète, rappelant tout à fait, abstraction faite de la structure du noyau, la forme d'une cellule plasmatique.

Cette plage cytoplasmique élargie est toujours très acidophile et très finement granuleuse.

Plus développés et vus sur coupe frontale, ces éléments, aplatis dorso-ventralement, reproduisent sensiblement l'aspect des « plaques musculaires » des Téléostéens (Sunier, 1911) dans le feuillet interne du myotome embryonnaire.

Bientôt, par amitose, le plus souvent, après division nucléolaire, une file de noyaux centraux se range selon le grand axe cellulaire. Ces noyaux, toujours clairs, aplatis de haut en bas, présentent à ce stade des blocs chromatiniens plus fragmentés, mais plus nombreux, répartis bientôt en bandes condensées avec plages claires, intercalaires, à fin pointillé chromatinien. Les divisions nucléaires suivies de division cellulaire, relativement rares, ne s'effectuent déjà plus à ce stade.

Dans l'écorce cytoplasmique externe de la plage polaire élargie, apparaît, en même temps, une fibrillation excessivement déliée. Contrairement à Duesberg, Hosselet (1931) considère ces stries comme préexistant « à l'utilisation du chondriome, qui ne vient que comme appoint » de la différenciation myoplasmique. Pour Parat (opinion verbale), les myofibrilles se forment au contraire par orientation, le long de ces mêmes stries d'un matériel lipo-protéique, diffus dans le cytoplasme, et dont le chondriome représente une autre différenciation.

Ici, précisément, sur les faces dorso-ventrales des myoblastes, le long des stries réfringentes, apparaissent d'abord quelques condensations sidérophiles inégales et irrégulières, ébauches des premières myofibrilles rubanées. Chacun de ces rubans semble se cliver d'ailleurs rapidement en groupes annulaires de fibrilles, d'abord distincts, puis plus ou moins fusionnés. La différenciation myoplasmique est toutefois ici relativement très atypique, et ne rappelle que d'assez loin le développement normal, bien étudié chez les Téléostéens par Koestner (1892), Maurer (1894) et, mieux encore, Sunier (1911).

Les rubans sont souvent ici tortueux ou en virgule avec sidéro-

philie inégale ; les fibrilles ne forment jamais une couche périphérique continue. Souvent même, la fibrillation survient d'emblée sans stade de ruban, aspect rappelant tout à fait la différenciation des muscles spéciaux de la ligne latérale (abstraction faite de la pluralité des noyaux).

Dans la zone de blastème non systématisé, la différenciation ne dépasse guère ce stade. Par contre, dans les zones blastématiques à topographie plus ou moins myomérique, les éléments myoblastiques ci-dessus montrent d'abord une tendance nette à une ébauche d'ordination, avec juxtaposition assez régulière, craniocaudalement, de « plaques musculaires », progressivement individualisées.

Fait intéressant : pour chaque ébauche de myotome, la différenciation se fait en sens centripète, c'est-à-dire précisément dans le même sens que les processus régénératifs normaux.

L'évolution atypique de certains éléments débute par une augmentation brusque, considérable, du sarcoplasme, la cellule prenant la forme d'une énorme navette. Sans devenir jamais très nombreux, les noyaux se multiplient par amitose : deux ou trois restent axiaux, les autres occupant l'exoplasme, parfois bosselé à leur niveau.

Aux myofibrilles périphériques, déjà différenciées, s'ajoutent de nouvelles colonnettes sidérophiles, à topographie très irrégulière, mêlées à de fines stries réfringentes.

D'abord homogène, faiblement acidophile, le sarcoplasme interfibrillaire se réticule, surtout à la périphérie, et devient vacuolaire, mais sans formation d'astrocytes. Puis son liseré externe, bosselé et irrégulier, s'effiloche, en général sans stade net de cellule-araignée : le sarcocyte subit une histiolyse progressive, sans production de sarcolytes nucléés ou anucléés.

A ce même stade, le cytoplasme central périnucléaire, atteint de surcharge glycogénique, peut prendre l'aspect vacuolaire, le sarcoplasme périphérique étant conservé : ainsi se réalise l'aspect dit de « fibre creuse » typique, exceptionnel ici.

Assez souvent, l'histolyse étant tardive, les mégasarcocytes atteignent les dimensions relativement considérables.

La différenciation myoplasmique centripète s'y poursuit alors sous forme de fibrilles sidérophiles, très atypiques, rubanées ou non, moniliformes, parfois fissurées, à striation transversale très irrégulière.

Au lieu de rester parallèles au grand axe de la cellule-fibre,

ces myofibrilles prennent, dans le plan méridien, une orientation très capricieuse, formant autour du ou des noyaux axiaux,

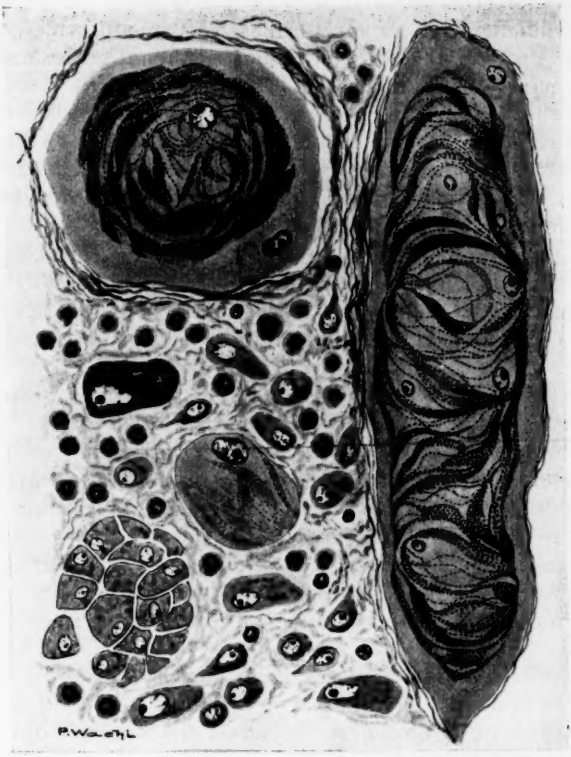

FIG. 2. — Stades progressifs de la différenciation myoblastique, au niveau du blastème non systématisé myomériquement (pôle caudal).
En haut et à gauche, coupe équatoriale d'un mégasarcocyte ; à droite, coupe longitudinale d'un même élément. Remarquer l'orientation transversale ou spiraliforme des myofibrilles, irrégulièrement striées.
En bas et à gauche, mégasarcocyte en voie de dédifférenciation, se résolvant en sarcolytes nucléés, à noyaux dégénératifs.

soit des cercles irréguliers, soit des entrelacs en 8 de chiffre. Sur coupe équatoriale, cette topographie convolutée rappelle de très près l'aspect des éléments myoïdes du thymus, spécialement du thymus des Téléostéens (Hammar).

En même temps, le « type disséminé » du mégasarcocyte se modifie : d'abord réparties dans tout le cytoplasme, les colonnettes se tassent progressivement vers le centre, en une sorte de peloton glomérulaire.

Individuellement, les myofibrilles, très moniliformes, présentent des épaississements sidérophiles, confluant en bandes hyalines. L'aspect réalise alors tout à fait celui décrit par Thulin (1915) chez l'embryon de Sélacien. Finalement, ce chevelu myofibrillaire, perdant toute individualité, se condense en un cylindre central, très acidophile, à sidérophilie faible et diffuse, présentant à nouveau la même structure fibrillaire déliée, bien vue par Durante (1902), qu'au début de son évolution.

Ajoutons que cette zone centrale, pseudo-endoplasmique, est sur coupes par congélation, diffusément sudanophile. Tout comme l'endoplasme des cellules claviformes, elle donne la réaction de Derrien-Turchini, qui permet d'ailleurs ici une utile différenciation des stades dégénératifs.

Au microscope polarisant, on observe à son niveau une biréfringence nette, disparaissant à 60°, caractéristique de la présence de lipoïdes.

Ici, comme précédemment, le sarcoplasme périphérique, toujours très épais, s'effiloche finalement, tandis que l'endoplasme hyalin se clive en sarcolytes nucléés et anucléés, irréguliers, progressivement histolysés, sans intervention apparente d'éléments figurés (ni phagocytose ni lyocytose). Toutefois, mais à distance, les histiocytes du stroma contiennent quelques granulas d'hémosidérine.

La différenciation des mégasarcocytes géants est, au pôle caudal de la tumeur, tout à fait caractéristique ; d'autant que leur taille augmente progressivement vers l'extrémité proximale des myomères néoplasiés.

Par place, mais rarement, s'observe la dédifférenciation plasmodiale ordinaire. Les noyaux périphériques, à plasmosome encore très net, se multiplient activement, puis, fait assez particulier, orientent plutôt radiairement leur grand axe : ils hernient ainsi l'écorce cytoplasmique avant de se libérer en entraînant une plage de sarcoplasme. Ajoutons que ces noyaux nous ont paru se chromatolyser rapidement, et que, d'accord avec Thélohan (1894) et Mercier (1906), il nous a semblé difficile d'attribuer à ces sarcolytes un rôle autophagocytaire. Les débris myoplasmiques, inclus dans leur cytoplasme, préexistaient évi-

demment au processus de fragmentation cellulaire, comme l'ont d'ailleurs noté déjà Nusbaum et Sidoriak (1900) chez l'alevin de truite (*Salmo fario*).

En terminant avec cette description du blastème, ajoutons qu'en certains endroits, les myoblastes, étirés très précocement, forment de minces fibres, souvent uninucléées, très serrées et anastomosées, dans lesquelles les myofibrilles ne sont le plus souvent représentées que par des ponctuations sidérophiles discrètes. Entre ces fibres musculaires à fasciculation nette, s'intercale, soit un riche réseau de néocapillaires, soit des flaques collagènes, décrites plus loin.

A la périphérie de la tumeur, nettement infiltrante, les myoblastes se faufilent dans le conjonctif de la nageoire ventrale, formant 4 nouveaux nodules. Les trousseaux fibreux massifs, entourant les rayons osseux, sont infiltrés, et présentent une hyperplasie conjonctive considérable, afibrocytaire.

Infiltrés et dissociés également, les myomères adjacents présentent des fibres en voie de dédifférenciation et de sarcolyse typiques (Thélohan, 1894 ; Bykowsky et Nusbaum, 1905 ; Mercier, 1906), avec, par places, quelques figures limitées, mais typiques, de régénération.

Parallèlement à cette sarcolyse, les éléments conjonctifs périmysiaux adjacents subissent une hyperplasie considérable, même à distance. D'où, secondairement, dégénérescence de fibres musculaires, plus éloignées, dans le même myomère, selon le mécanisme bien étudié chez la truite par Nusbaum et Sidoriak (1900) et très net ici.

La vascularisation, très pauvre, est seulement périphérique, d'où production de zones limitées de nécrose, où seule persiste la trame de réticuline. Les espaces lymphatiques, en général à peine ébauchés, ne contiennent que de très rares éléments lymphoïdes.

Stroma. — A peu près en même temps qu'apparaissent les myofibrilles dans les cellules du blastème, un mince liseré de réticuline se différencie à leur contact. Puis apparaît une tramule intercalaire d'importance très variable, parfois aussi très argyrophile et finement fibrillaire, en général plus ou moins grossièrement lamellaire. Souvent aussi des flaques collagènes, homogènes et ondulées, parfois très étendues, strictement afibrocytaires, forment entre les éléments du parenchyme un lacis plus ou moins régulier. Dans la zone blastématique à fibres mus-

culaires anastomosées et fasciculées, notamment, ce collagène amorphe forme un curieux réseau trabéculaire, en se modelant sur les éléments cellulaires. Autour des mégasarcocytes se voient aussi des strates collagènes, ondulées et concentriques. Les travées du paléostroma périphérique, porte-vaisseaux, très denses et, signe distinctif, riches en fibroblastes, se relient visiblement, à la limite de la tumeur, soit avec les *myosepta* voisins, soit avec le conjonctif des nageoires et des tissus de soutien.

Au voisinage des foyers intenses de sarcolyse, les deux stromas présentent eux-mêmes des altérations parallèles évidentes. Les flaques de néocollagène deviennent moniliformes, irrégulières, tandis que le paléostroma, après un stade de cholestérose accentuée, paraît hyalin lui-même.

Récapitulant brièvement les caractères distinctifs de ce rhabdomyome, nous voyons que le blastème présente nettement un stade de différenciation à type de « plaques musculaires », comme au cours du développement embryonnaire des Murœnidés (Sunier) et sans doute de tous les Téléostéens et des Cyclostomes. Par places, ces « plaques musculaires » tendent à s'accoler dorso-ventralement, mais sans aspect syncytial.

A la présence de mégasarcocytes, assez spéciaux, à myofibrilles transversales, s'ajoute, ici, celle de sarcolytes, surtout anucléés. Quoique évidemment d'origine musculaire, les sarcolytes nucléés présents ne réalisent d'ailleurs aucune figure d'autophagocytose vraie, au sens de Debruyne (1893-1898).

L'histolyse des éléments musculaires néoplasiés ne semble se faire d'ailleurs ici ni par sarcolyse phagocytaire ni par lyocytose: son mécanisme est peut-être purement humoral.

Par contre, la sarcolyse des myomères normaux infiltrés relève nettement d'une intervention des éléments conjonctifs périmysiaux, très hyperplasiés, alignés le long du réseau de réticuline adjacent à la fibre. Ce processus est exactement l'un de ceux constaté par Nusbaum et Sidoriak (1900) au cours des dégénérations musculaires expérimentales, chez la Truite.

Insistons, enfin, sur le sens de la différenciation du blastème, ici nettement centripète comme au cours des régénérations myomériques normales, là où ce blastème, inclus entre des septas, ébauche une systématisation myomérique.

Selon toute vraisemblance, ce rhabdomyome est de type dysgénétique, étant donné la présence de myoblastes à différenciation progressive et continue, à partir des éléments blastématiques.

Cette opinion se confirme, d'ailleurs, par comparaison avec les images de dédifférenciation que présentent les fibres des myomères normaux voisins, infiltrés et dissociés.

(*Travail du Laboratoire d'Anatomie pathologique de la Faculté de médecine de Paris et du Laboratoire d'Anatomie comparée à la Sorbonne*)

La séance est levée à 19 heures.

L'Association se constitue en Comité secret.

Le Secrétaire :
A. HERRENSCHMIDT.

Le Gérant : J. CAROUJAT.

Cahors, Imprimerie COUESLANT (*personnel intéressé*). — 44.144